

PRİMER LARİNKS KARSİNOMUNDAN 17 YIL SONRA GÖRÜLEN METAKRON YUMUŞAK DAMAK SKUAMÖZ HÜCRELİ KARSİNOMU

METACHRONOUS SOFT PALATE SQUAMOUS CELL CARCINOMA
AFTER 17 YEARS FROM PRIMARY LARYNX CARCINOMA
Baş Boyun Cerrahisi

Başvuru: 11.04.2019
Kabul: 05.07.2019
Yayın: 05.07.2019

Uğur Yıldırım¹, Hatice Kadı Kardeş¹, Sinan Atmaca¹

¹ Ondokuz Mayıs Üniversitesi Tıp Fakültesi

Özet

Baş boyun kanserli hastalarda ikinci primer, senkron ve metakron tümör kavramları uzun zamandır tartışılan konulardan biri olmuşlardır. Larenks karsinomunun seyri esnasında da aerodijestif traktusun diğer kısımlarında ikinci primer tümörler görülebilmektedir. Bu nedenle larenks karsinomlu hastaların tedavi süreçlerinde yakın takibi ve düzenli aralıklarla üst havayolu endoskopik muayenelerinin yapılması gerektirmektedir. 5 yıllık takip sonrası nüks görülmediği takdirde kür olarak kabul edilen bu hastaların sonraki süreçte takipleri ile ilgili bir fikir birliği bulunmamaktadır. Bu yazıda, larinks karsinomu nedeniyle tedavi almış bir hastada 17 yıl sonra görülen yumuşak damak tümörü sunularak literatüre katlı sağlanması hedeflenmiştir.

Anahtar kelimeler: İkinci primer malinensi, laringeal karsinom skuamöz hücreli karsinom yumuşak damak.

Abstract

The concepts of second primary, synchronous and metachronous tumor in patients with head and neck cancer is one of the subjects that have been discussed for a long time. During the course of laryngeal carcinoma, second primary tumors may be seen in other parts of the aerodigestive tract. This condition requires close follow-up and regular upper airway endoscopic examinations in the treatment process of patients. There is no consensus regarding the follow-up after curing of the patients who were accepted as cured after 5 years of follow-up. In this article, we aimed to contribute at the literature by presenting a soft palate tumor arised in a patient who had been treated for laryngeal carcinoma 17 years before.

Keywords: Second primary malignancy, laryngeal carcinoma soft palate squamous cell carcinoma.

Giriş

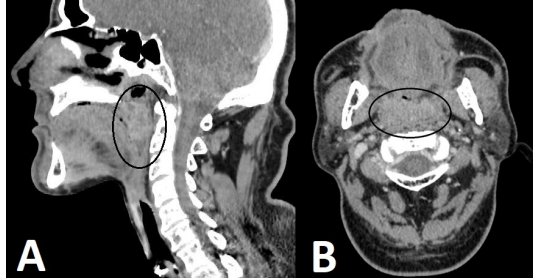
Baş boyun skuamöz hücreli karsinomları (BBSHK) tüm dünyada 6. en sık görülen kanserdir. Larenks kanserleri de bu grup içinde %25 oranında görülmektedir. Baş boyun skuamöz hücreli karsinomu olan hastalarda en büyük risk faktörü daha önce gelişmiş olan bir BBSHK'dir. İkinci primer tümör (İPT) gelişme riski ise yıllık %1-7'dir ve bu risk en az 10 yıl devam etmektedir [1]. Tütün ve alkol kullanımına devam eden hastalarda kümülatif IPT gelişme riski ise en az %20 dir. Bu IPT'lerin çoğunluğu baş boyunda gelişir ancak önemli bir kısmı da akciğer ve ösefagusta gelişmektedir [2]. Baş boyun skuamöz hücreli karsinomu hastalarının neredeyse üçte birinin ölümleri IPT'lerden dolayı gerçekleşmektedir, bu nedenle erken tanı ve tedavi çok önem taşımaktadır [3].

İkinci primer tümörler ilk tanı anından sonraki 6 ay içerisinde tespit ediliyorsa senkron, 6 aydan sonra tanı alıyorsa metakron tümör olarak adlandırılmaktadır [2, 3]. Bu yazıda, larenks kanseri tanı ve tedavisinden 17 yıl sonra ortaya çıkan metakron yumuşak damak kanseri tespit edilen olgu sunularak literatüre katkı sağlanması hedeflenmiştir.

Olgu Sunumu

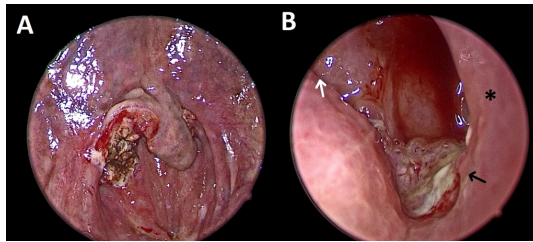
17 yıl önce dış merkezde larenks karsinomu nedeniyle total larenjektomi ve bilateral selektif boyun diseksiyonu yapılmış 52 yaşında erkek hasta 6 aydır olan boğaz ağrısı ve aralıklarla ağızdan kan gelme şikayeti ile kliniğimize

başvurdu. Baş boyun muayenesinde, yumuşak damak lokalizasyonunda sağda ülserovejetan görünümlü kitle, boyunda trakeostomisi ve bilateral apron insizyon skarı mevcuttu. Palpasyonda ele gelen lenfadenopati saptanmadı. Hastaya oral kavite ve boyuna yönelik kontrastlı bilgisayarlı tomografi (BT) uygulandı. BT’de orofarinks düzeyinde, sağda peritonsiller alanı dolduran, lümeninde hava sütununu oblitere etmiş, orta hatta uzanan, sınırları net seçilemeyen yaklaşık 17x27 mm boyutunda, santral kesimi hipodens, heterojen kontrastlanma gösteren yer kaplayıcı oluşum izlendi (Şekil 1A,1B).



Şekil 1 : Yumuşak damağı tamamen tutmuş kontrastlanan kitlenin bilgisayarlı tomografi görüntüsü. A: Sagittal kesit B: Aksiyel kesit.

Boyunda patolojik görünümlü lenf nodu ayırt edilemedi. Hastaya genel anestezi altında muayene ve biyopsi planlandı. Muayenede uvula sağ lateralini, sağ tonsil üst kutbunu arka plikayı ve orofarenks mukozasını tutan, palpasyonla sert, yumuşak damak kaslarını tutmuş, endonazal endoskopik bakıda ise sağda koanaya kadar uzanan ülserovejetan kitle mevcuttu. Kitleden insizyonel biyopsi yapıldı ve kanama kontrolü sağlandıktan sonra işlem sonlandırıldı (Şekil 2A-2B).



Şekil 2 : Kitlenin intraoperatif görüntüsü, A: Ağız içinden yapılan biyopsi sonrası görüntü, B: Endonazal endoskopik bakıda kitlenin nazofarenksteki görüntüsü (*: nazal septum, beyaz ok: tuba orifisi, siyah ok: kitle).

Patoloji sonucu HPV negatif skuamöz hücreli karsinom olarak raporlandı. Hasta tedavi için radyoterapi ve cerrahi seçenekleri hakkında bilgilendirildi. Cerrahiyi kabul etmeyen hastaya radyoterapi planlandı.

Tartışma ve Sonuç

Son yıllarda BBSHK’lerde lokal hastalık kontrolü oldukça gelişmiştir. Bu nedenle, lokal hastalık nüksünden ziyade, ikinci primer ve uzak metastaz tümörler uzun süreli sağkalımı etkileyen asıl faktörler haline gelmiştir [4]. Uzak metastazların da %80’den fazlası ilk 2 yıl içinde ortaya çıkmakta ve insidansı zamanla azalmaktadır [5]. Bunun aksine İPT’lerin insidansı uzun bir süre boyunca sabit kalır ve gelişiminin hayatta kalma üzerine uzun vadeli bir etkisi mevcuttur [5]. Literatürde İPT gelişme insidansı ortalama %2-7 arasında değişmektedir [6, 7].

BBSHK’lı hastalarda nispeten yüksek İPT’lerin görülme insidansı “saha kanserleşmesi” teorisi ile açıklanabilir. Saha kanserleşmesi teorisi ilk olarak Slaughter ve ark. tarafından 1953 yılında tanımlanmıştır. Aynı kanserojene

farklı doku ya da organların maruz kalması alan kanserleşmesi olarak adlandırılan bir sürecin gelişimine neden olmaktadır [8]. Aerodijestif traktus da aynı kanserojenlere maruz kalan ortak bir alandan oluşmaktadır. Karsinojenlerin tüm alandaki sürekli etkisi aynı alanda malign transformasyona ilerleyebilen çoklu prekanseröz değişikliklerle sonuçlanabilmektedir [6].

İkinci primer tümörlerin ortaya çıkmasında ilk tümörün varlığının mı yoksa tedavisinde uygulanan ajanların mı risk faktörü oluşturduğu uzun yıllardır tartışılmaktadır. Farhadieh ve ark.'nın yaptığı bir çalışmada larenks karsinomlu 987 hastada tedavi sonrası İPT görülme olasılıkları karşılaştırılmıştır [9]. Bu çalışmaya göre ilk tümör tedavisinde radyoterapi alanlar ile sadece cerrahi uygulanan hastalar arasında, İPT görülme olasılığında anlamlı fark görülmemiştir [9]. Bizim olgumuzda da ilk tümör tedavisinde sadece cerrahi uygulanmıştır. Bu olguda İPT görülme nedeninin saha kanserleşmesi teorisi ile açıklanmasının daha doğru olacağını düşünmekteyiz.

Baş boyun skuamöz hücreli karsinomlu hastalarda İPT'lerin görülme süresi ortalama 2-10 yıl arasında değişmektedir. Farhadieh ve ark. larenks karsinomlu hastaların takipleri üzerinden yaptıkları bir çalışmada, hastaların %21,1'inde İPT saptamışlardır. Bunların 83'ü baş-boyun bölgesinde, 56'sı akciğerde, dördü özefagusta, 65'i ise bu uzak metastaz şeklinde görülmüştür. İkinci primer tümörlerin baş-boyun bölgesinde çıkanlar ortalama 116 ay sonra, akciğer ve özefagus lokalizasyonlular 66 ay sonra tanı almışlardır. Bu çalışmada metakron tümörlerin ortaya çıkış süresi ortalama 93 ay olarak bildirilmiştir [10]. Hsu ve ark. ise 1990-2000 yılları arasında taradıkları 392 larenks kanserli hastaların %15'inde İPT saptamıştır ve bu çalışmada ise İPT'lerin ortaya çıkış süresi ortalama 59 ay olarak bildirilmiştir [5]. Bizim hastamızda ise İPT ilk tümörden 17 yıl sonra görülmüştür ve mevcut literatür bilgileri ışığında bu çok uzun bir süredir.

Baş boyun skuamöz hücreli karsinomlarında, tedaviden sonra 5 yıllık takipte nüks gözlenmeyen hastalar kür olarak kabul edilmektedir. Bu süreden sonra yapılacak takiplerin gerekliliği ve süresi tartışmalı bir konudur. Baş boyun skuamöz hücreli karsinomlu bir hastada tedavi sonrası İPT gelişme riski 10 yıl kadar devam ettiği bilinmektedir [1]. Bu durum takip süreci ile ilgili akla bazı soruları getirmektedir. Hasta düzenli aralıklarla baş boyun muayenesi yaptırmış olsaydı erken tanı alabilir miydi? Total larenjektomili bir hastada solunum esnasında üst hava yolları baypas edilmektedir. Dolayısı ile aerodijestif traktusta ortaya çıkabilecek yer kaplayıcı oluşumun neden olabileceği ilk semptomlardan biri olan solunum problemleri görülemeyecektir. Bu nedenle larenjektomili bir hastanın kür sonrası da belirli aralıklarla uzun süre takip edilmesi gerektiğini düşünmekteyiz.

Kaynaklar

1. Armstrong W, Vokes D, Maisel R. Malignant tumors of the larynx In: Flint PW, Haughey BH, Lund VJ, et al, eds. Cumming Otolaryngology Head and Neck Surgery; 2010. p.1482-1512.
2. Tamjid B, Phan P, John T, Mitchell P, Gan H. Outcomes for patients with synchronous and metachronous primary lung cancer after diagnosis of head and neck cancer. Head & neck. 2017;39(8):1544-9.
3. Jung YS, Lim J, Jung KW, Ryu J, Won YJ. Metachronous Second Primary Malignancies after Head and Neck Cancer in a Korean Cohort (1993-2010). PloS one. 2015;10(7):e0134160.
4. Leon X, Ferlito A, Myer CM, 3rd, Saffiotti U, Shaha AR, Bradley PJ, et al. Second primary tumors in head and neck cancer patients. Acta oto-laryngologica. 2002;122(7):765-78.
5. Hsu YB, Chang SY, Lan MC, Huang JL, Tai SK, Chu PY. Second primary malignancies in squamous cell carcinomas of the tongue and larynx: an analysis of incidence, pattern, and outcome. Journal of the Chinese Medical Association : JCMSA. 2008;71(2):86-91.
6. Dikshit RP, Boffetta P, Bouchardy C, Merletti F, Crosignani P, Cuchi T, et al. Risk factors for the development of second primary tumors among men after laryngeal and hypopharyngeal carcinoma. Cancer. 2005;103(11):2326-33.
7. Sturgis EM, Miller RH. Second primary malignancies in the head and neck cancer patient. The Annals of otology, rhinology, and laryngology. 1995;104(12):946-54.

8. Slaughter DP, Southwick HW, Smejkal W. Field cancerization in oral stratified squamous epithelium; clinical implications of multicentric origin. *Cancer*. 1953;6(5):963-8.
9. Farhadieh RD, Rees CG, Yang JL, Salardini A, Russell P, Smee R. Radiotherapy in larynx squamous cell carcinoma is not associated with an increased diagnosis of second primary tumours. *Clinical oncology (Royal College of Radiologists (Great Britain))*. 2009;21(4):315-9.
10. Farhadieh RD, Salardini A, Yang JL, Russell P, Smee R. Diagnosis of second head and neck tumors in primary laryngeal SCC is an indicator of overall survival and not associated with poorer overall survival: a single centre study in 987 patients. *Journal of surgical oncology*. 2010;101(1):72-7.

Sunum Bilgisi

40. Ulusal Kulak Burun Boğaz ve Baş Boyun Cerrahisi Kongresi, 07-11 Kasım 2018, Antalya