

MAKSİLLER SİNÜSTE GÖZLENEN RADİKÜLER KİSTLER: İKİ OLGU SUNUMU

RADICULAR CYSTS OBSERVED IN MAXILLARY SINUS: TWO
CASE REPORTS
Baş Boyun Cerrahisi

Başvuru: 21.04.2019
Kabul: 22.05.2019
Yayın: 22.05.2019

Ahmet Altan¹, Sefa Çolak¹, Nihat Akbulut¹

¹ Tokat Gaziosmanpaşa Üniversitesi Diş hekimliği Fakültesi

Özet

Radiküler kistler çenelerde gözlenen en yaygın odontojenik kistlerdir. Çürük ya da travma sonucu pulpa dokusunun vitalitesini kaybetmesi kist gelişiminde önemli rol oynamaktadır. Radiküler kistler genellikle asemptomatik ve küçük boyutlardadır. Nadir durumlarda büyük boyutlara ulaştığı bildirilmiştir. Çenelerin diğer bölgelerine göre posterior maksillada ve maksiller sinüste daha nadir gözlenmektedir. Bu olgu sunumunda maksiller sinüste gözlenen radiküler kistlerin tedavisi sunulmaktadır.

Anahtar kelimeler: Çene kemiği kistleri, Maksiller Sinüs Radiküler Kist

Abstract

Radicular cysts are the most common odontogenic cysts observed in the jaws. The loss of vitality of pulp tissue as a result of caries or trauma plays an important role in the development of cyst. Radicular cysts are usually asymptomatic and small sizes. It has been reported to reach large sizes in rare cases. It is rarely observed in posterior maxilla and maxillary sinus compared to other region of the jaws. In this case report, the treatment of radicular cysts observed in the maxillary sinus is presented.

Keywords: Jaw Cysts, Maxillary Sinus Radicular Cyst

Giriş

Odontojenik kistler etyolojilerine göre genel olarak gelişimsel ve inflamatuvar olmak üzere iki sınıfa ayrılmaktadır. Enflamatuvar odontojenik kistler arasında gözlenen radiküler kistler, çenenin en yaygın gözlenen odontojenik kistleridir[1]. Diş pulpasının nekrozu ve enfeksiyonundan kaynaklanır ve enflamasyona sekonder periodontal ligametteki Malassez epitel artıklarından orijin alırlar[2].

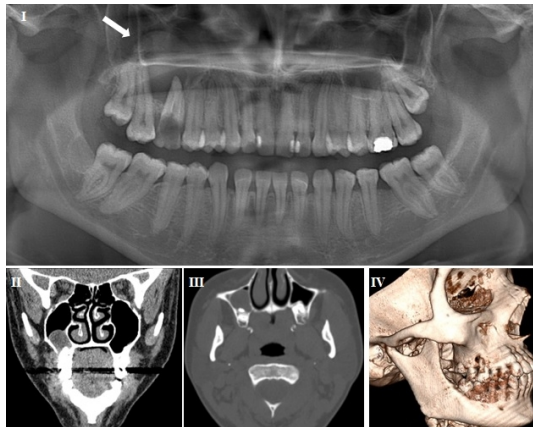
Klinik olarak lezyon genellikle asemptomatiktir. Genel şikâyet kistin lokalize olduğu çenede yavaş gelişen ağrısız şişlik şeklindedir. Kistin enfekte olduğu bazı durumlarda hafif düzeyde ağrı ve ilişkili dişlerde perküsyon hassasiyeti gözlenebilir. Kistik lezyonla ilişkili dişler genellikle vital değildir[3]. Radyografik olarak iyi sınırlı, uniloküler ya da multiloküler, radyolusens bir görüntü vermektedir. Genel olarak 0,5-1,5 cm arası boyutlarda gözlenen radiküler kistler nadir durumlarda büyük boyutlarda da gözlenebilmektedir[4].

Radiküler kistler yaygın olarak yaşamın üçüncü ve altıncı on yılı arasında erkeklerde daha sık gözlenmektedir. Maksillayı mandibuladan daha sık etkiler ve en sık anterior maksillada gözlenmektedir. Radiküler kistlerin posterior maksillada gözlenme insidansı çenenin diğer bölgelerine göre daha düşüktür. Radiküler kistlerin bu bölgede gözlendiği durumlarda kistin gelişimine sebep olan devital dişin kökünün maksiller sinüse yakınlığı kistin maksiller sinüse yayılmasında önemli rol oynar[5].

Bu olgu sunumunda sağ maksilla posterior bölgedeki enfekte dişlerden kaynaklanan, maksiller sinüs ile ilişkili iki radiküler kist vakasının tedavisi sunulmaktadır.

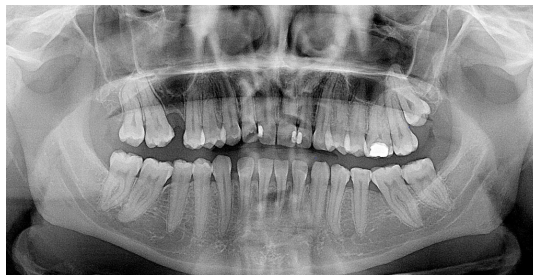Olgu Sunumu

Olgu 1: Herhangi bir sistemik hastalık öyküsü bulunmayan 22 yaşındaki kadın hasta sağ maksilla posterior bölgede ağrı ve bukkal sulkusta şişlik şikâyeti ile kliniğimize başvurdu. Ortopantomografik radyografi (OPG) ve bilgisayarlı tomografi (BT) değerlendirmesinde sağ maksiller birinci molar dişin çürük olduğu ve sağ maksiller alveolar arkta premolar, molar dişler bileşkesi düzeyinde diş kökleri komşuluğundan başlayarak sağ maksiller sinüse uzanım gösteren, yaklaşık 17x14 mm boyutlarında radiküler kisti telkin eden homojen iç yapıda kistik lezyon dikkat çekti (Şekil 1).



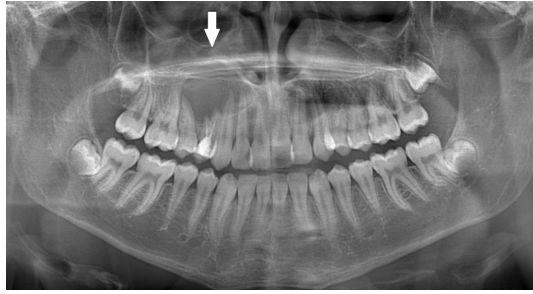
Şekil 1 : Preoperatif OPG (I) ve BT Görüntüleri (II, III, IV). Beyaz Ok: Sağ maksiller sinüsteki radiküler kist

Radiküler kist ön tanısı ile hasta genel anestezi altında opere edildi. İlişkili dişin çekimi gerçekleştirildi, çekim soketi genişletildi ve kistik lezyon çekim boşluğundan enükle edildi. Histopatolojik inceleme sonucu lezyonun radiküler kist olduğu doğrulandı. Postoperatif dönemde herhangi bir komplikasyon gözlenmedi. Hastanın takipleri devam etmektedir(Şekil 2).



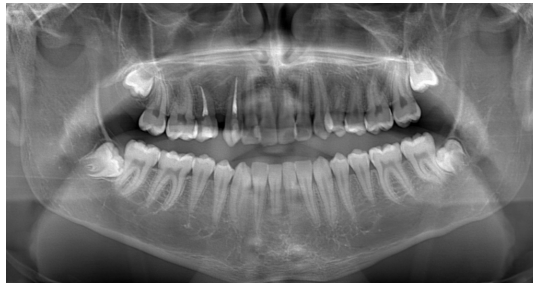Şekil 2 : Postoperatif 3. yıl OPG

Olgu 2: Rutin dental muayene için Oral Diagnoz ve Radyoloji Kliniğine başvuran 16 yaşındaki erkek hasta Ağız Diş ve Çene Cerrahisi kliniğine konsülte edildi. Klinik ve radyografik muayenede sağ maksiller birinci premolar dişle ilişkili, santral dişin distalinden birinci molar dişin mesialine kadar uzanan, maksiller sinüse uzanım göstermiş, uniloküler radyolusens lezyon dikkat çekti (Şekil 3).



Şekil 3 : Preoperatif OPG. Beyaz ok: Sağ maksiller birinci premolar diş kaynaklı radiküler kist

Genel anestezi altında opere edilen hastada kistik lezyonla ilişkili dişin çekimi gerçekleştirildi ve Caldwell-Luc yaklaşımıyla kiste enükleasyon uygulandı. Cerrahi saha primer kapatıldı ve operasyon sonlandırıldı. Lezyonun histopatolojik incelemesi radiküler kist ön tanısını doğruladı. Postoperatif dönemde herhangi bir komplikasyon gözlenmeyen hastanın takipleri devam etmektedir(Şekil 4).



Şekil 4 : Postoperatif 3. yıl OPG

Tartışma ve Sonuç

Enflamatuvar kistler çenede gözlenen odontojenik lezyonların büyük çoğunluğunu oluşturmaktadır. Dental pulpanın vitalitesini kaybetmesi ve devamında gelişen pulpa nekrozu, periodontal ligamentlerdeki epitelyal kalıntılara bağlı olarak apikal periodontitis şeklinde kendini göstermektedir. Radiküler kistler ikinci vakada gözlendiği gibi rutin radyografik incelemeler sırasında veya akut semptomların belirmesinin ardından teşhis edilir[6].

Maksillada gözlenen radiküler kistlerde bukkal veya palatinalde ekspansiyon birinci olguda gözlendiği gibi sıklıkla gözlenmektedir. Yavaş ve ağrısız büyüme ile karakterize radiküler kistler kemikte ekspansiyon, dişlerde kök rezorbsiyonu, dişlerde mobilite ve yer değiştirme gibi semptomlara neden olabilir. Kistin enfekte olduğu durumlarda ortaya çıkan ağrı ve ani şişlik gibi semptomlar hastanın kliniğe başvurularında etkili olmaktadır[7]. Mevcut olgularda diş mobilitesi veya komşu dişlerde kök rezorbsiyonu gözlenmemesine rağmen birinci vakada kistin enfekte olması hastanın klinik başvurusunda etkili olmuştur.

Klinik muayenede çürük diş, kalmış diş kökü, kistik lezyon komşuluğundaki bölgeden diş çekimi hikâyesi veya kistik lezyon komşuluğundaki dişlere uygulanan yetersiz dental tedaviler radiküler kist gelişiminde gözlenen predispozan faktörler arasındadır. Diş çekimi sonrası mevcut periapikal granülomanın yeterince kürete edilmediği olgularda radiküler kist gelişimi sıklıkla gözlenmektedir. Kök-kanal tedavisi esnasında, kanal dolgu patı ya da kanal dolum materyallerinin kök ucundan taşırılması da radiküler kist gelişimine sebep olabilmektedir.

Radyografik olarak radiküler kistler vital olmayan bir dişin köküyle ilişkili, yuvarlak veya oval şekilli, uniloküler ya da multiloküler görüntü vermektedir. Kistin kavitesi, lamina dura ile devamlılık gösteren radyoopak, hiperostotik bir sınırla çevrilidir. Hızlı gelişen veya maksiller sinüs gibi anatomik boşluklara yayılım gösteren kistlerde bu radyoopak sınır her zaman gözlenmeyebilir veya devamlılığı bozulabilir. Mevcut iki vakanın birincisinde kistin maksiller sinüse uzanım gösterdiği yüzeyde bu sınır OPG’de net olarak gözlenmemiştir ve ileri görüntüleme yöntemleri gerektirmiştir. İkinci vakada ise kistin sınırları net bir şekilde izlenebilmektedir. Odontojenik keratokist, dentigeröz kist, odontojenik fibroma, sementoblastoma ve ameloblastoma gibi odontojenik kökenli lezyonların benzer radyografik özelliklere sahip olması histopatolojik inceleme ile tanının kesinleştirilmesini gerektirmektedir.

Histopatolojik olarak radiküler kistler kısmen ya da tamamen non-keratinize squamoz epitel ile çevrilidir ve epitel kalınlığı 1 ila 50 hücre katmanı arasında değişebilmektedir. Burun tabanına veya maksiller sinüse yakın kistlerde squamoz epitelin yanısıra mukus içeren silialı epitel hücrelerine de rastlanmaktadır. Kist lümeni akışkan özellikte, düşük protein konsantrasyonunda, parlak eozinofil çubuklar veya apoptotik hücreler şeklinde gözlenen Rushton hyalin cisimleri ve inflamatuvar infiltratlar içermektedir. Kırmızı kan hücrelerinin, lenfositlerin, plazma hücrelerinin ve makrofajların parçalanması sonucu kolesterol kristalleri de gözlenmektedir.

Nadir durumlarda radiküler kistin epitel astarından mataplazik değişimler sonucu squamoz karsinom vakalarının gözleendiği literatürde belirtilmiştir[8,9]. Mevcut literatürde kist epitelinin karsinomatoz transformasyon riskine neden olduğuna dair somut bir kanıt yoktur ve radiküler kistlerin prekanseröz lezyonlar olarak değerlendirilmesi mümkün değildir. Buna rağmen nadir örnekler kistik lezyonlara yaklaşımda bir farklılık oluşturmaktadır.

Radiküler kistler için önerilen tedavi seçenekleri dekompresyon ve devamında enükleasyon, direkt lezyonun enüklasyonu ve enükleasyonla kombine kistik lezyonla ilişkili dişlerin çekimi şeklindedir[10]. Kistik lezyonun büyük boyutlarda olması ve önemli anatomik yapılara yakınlık tedavide enükleasyondan ziyade dekompresyonu gerektirmektedir. Mevcut vakalarda kistik lezyonların boyutları göz önüne alındığında tedavide enükleasyonun uygulanmasına karar verilmiştir.

Sonuç olarak çenede sık gözlenen radiküler kistler maksiller sinüs patolojilerinin ayırıcı tanılarında göz önünde bulundurulmalıdır. Teşhis ve tedavi planlamasında iyi bir klinik ve radyografik değerlendirme ile birlikte histopatolojik inceleme gerekmektedir.

Kaynaklar

1. Krishnamurthy V, Haridas S, Garud M, Vahanwala S, Nayak CD, Pagare SS. Radicular cyst masquerading as a multilocular radiolucency. *Quintessence Int.* 2013;44(1):71-73.
2. Bernardi L, Visioli F, Nör C, Rados PV. Radicular cyst: An update of the biological factors related to lining epithelium. *J Endod.* 2015;41(12):1951-1961.
3. Uloopi K, Shivaji R, Vinay C, Pavitra, Shrutha S, Chandrasekhar R. Conservative management of large radicular cysts associated with non-vital primary teeth: A case series and literature review. *J Indian Soc Pedod Prev Dent.* 2015;33(1):53.
4. Riviş M, Văleanu AN. Giant maxillary cyst with intrasinusal evolution. *Rom J Morphol Embryol.* 2013;54(3):889-892.
5. Riachi F, Tabarani C. Effective management of large radicular cysts using surgical enucleation vs. marsupialization: Two cases report. *Int Arab J Dent.* 2010;1(1):44-51.
6. Joshi N, Sujan S, Rachappa M. An unusual case report of bilateral mandibular radicular cysts. *Contemp Clin Dent.* 2011;2(1):59.
7. Pekiner FN, Borahan O, Uğurlu F, Horasan S, Şener BC, Olgaç V. Clinical and radiological features of a large radicular cyst involving the entire maxillary sinus. *J Marmara Univ Inst Heal Sci.* 2012;2(1):31-36.

8. KAY LW, KRAMER IR. Squamous-cell carcinoma arising in a dental cyst. *Oral Surg Oral Med Oral Pathol.* 1962;15:970-979.
9. Swinson BD, Jerjes W, Thomas GJ. Squamous cell carcinoma arising in a residual odontogenic cyst: case report. *J Oral Maxillofac Surg.* 2005;63(8):1231-1233.
10. Tandri B. Management of infected radicular cyst by surgical decompression. *J Conserv Dent.* 2010;13(3):159.