

**NON-HODGKİN LENFOMA: BİLATERAL TONSİL TUTULUMU**NON-HODGKİN LYMFOOMA: BİLATERAL TONSİL  
INVOLVEMENT

Baş Boyun Cerrahisi

Başvuru: 20.07.2019

Kabul: 16.08.2019

Yayın: 16.08.2019

**Erdem Atalay Çetinkaya<sup>1</sup>, Mehmet Çelik<sup>2</sup>, Nuray Ensari<sup>2</sup>, Dinç Süren<sup>2</sup>, N. Didem Yılmaz<sup>2</sup>**<sup>1</sup> Sağlık Bilimleri Üniversitesi, Antalya SUAM<sup>2</sup> Antalya Eğitim Araştırma Hastanesi**Özet**

**Giriş:** Erişkinlerde, lenfoma, baş boyun bölgesinde skuamöz hücreli karsinomdan sonra en sık görülen neoplazmdır. Baş ve boyun bölgesindeki lenfomaları en sık Waldeyer halkasında , tonsil de lokalize olur ancak nadiren bilateral tonsil tutulumu görülür. Bu çalışmada bilateral tonsil hipertrofisi ile başvuran non-Hodgkin lenfoma olgusu kısa literatür derlemesi ile birlikte sunulmuştur. Olgu: 65 yaşında erkek hasta üç hafta önce başlayan giderek artan antibiyotik tedavisine dirençli boğaz ağrısı, yutma ve nefes alma zorluğu , alt çene köşesinde şişlik şikayeti ile başvurdu. Bilateral tonsiller ileri derece hipertrofik yüzeyi eksudatif, kanlı ve inflame idi . Hastanın hafif trismus ve odinofajisi mevcuttu. Bilateral boyun level 3 de palpabl lenf nodu mevcuttu. Biyopsi sonucu Diffuz Büyük B hücreli lenfoma geldi. Hasta tedavi amaçlı hematoloji / onkoloji bölümüne yönlendirildi. Evrelemesi , evre IV B olarak değerlendirilip sistemik kemoterapi - monoklonal antikor kombine tedavisine başlandı. Beşinci kür sonrası belirgin klinik rahatlama sağlandı. Üçüncü ay sonu kontrol bakıları ve PET CT tetkikinde tedaviye belirgin yanıt alındığı izlendi. **Sonuç:** Özellikle erişkin hastalarda, belirlenmiş klinik risk faktörlerinin bulunduğu durumlarda daha dikkatli olunması ve sadece asimetrik tonsillektomi materyallerinin değil klinik şüphede bilateral tonsil hipertrojisinde de malignite ekartasyonu açısından histopatolojik incelemesinin gerekli olduğu görüşündeyiz.

**Anahtar kelimeler:** Tonsil, bilateral non-Hodgkin lenfoma**Abstract**

**Introduction:** In adults, lymphoma is the most common neoplasm after squamous cell carcinoma in the head and neck region. The lymphomas in the head and neck region are most often localized in the Waldeyer ring, tonsil, but rarely bilateral tonsillar involvement. In this study, a case with non-Hodgkin's lymphoma presenting with bilateral tonsillar hypertrophy is presented with a short literature review. **Case:** A 65-year-old male patient presented with complaints of sore throat, difficulty in swallowing and breathing, and swelling in the lower jaw corner. Bilateral tonsillar hypertrophic surface was exudative, bloody and inflamed. The patient had mild trismus and odynophagia. Bilateral neck level 3 had a palpable lymph node. Biopsy revealed diffuse large B-cell lymphoma. The patient was referred to hematology / oncology department for treatment. Staging was evaluated as stage IV B and systemic chemotherapy - monoclonal antibody combined therapy was started. Significant clinical relief was achieved after the fifth cure. At the end of the third month, there was a significant response to treatment and PET CT. **Conclusion:** In adult patients, we think that histopathological examination is necessary in terms of malignancy exclusion not only in asymmetric tonsillectomy materials but also in bilateral tonsillar hypertrophy in clinical suspicion.

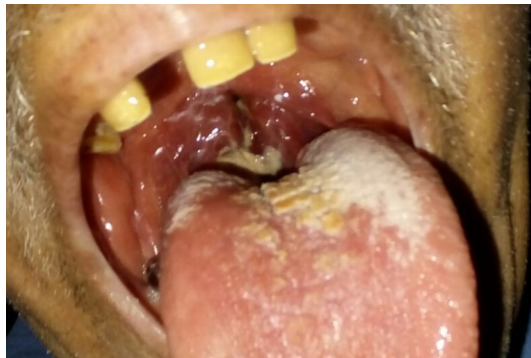**Keywords:** Tonsil, bilateral non-Hodgkin lymphoma**Giriş**

Baş-boyun bölgesi lenfomaları, bu bölgede görülen tüm malignitelerin %2-3'ünü oluşturmaktadır. Waldeyer halkası en sık tutulan bölge olduğu bildirilmekle birlikte, bu lenfoid halkada en sık tutulum yeri tonsildir [1,2]. Unilateral tonsil büyümelerinde malignite şüphesi her zaman düşünülmelidir . Erişkinlerde ,yassı hücreli karsinomdan sonra ikinci sıklıkta görülen tonsil tümörü lenfomalardır. Daha çok submukozal kitle şeklinde karşımıza çıksa da

asimetrik hipertrofi de yapmaktadırlar [3,4]. Tonsiller bölgede en sık görülen lenfomalar B hücreli non-Hodgkin lenfomalardır. Kansere bağlı ölümlerde; Akciğer, kolorektal, meme,prostat kanserinden sonra non-Hodgkin lenfoma ve lösemi gelir. Antibiyotik tedavisine yanıt vermeyen uzun süreli boğaz ağrısı ve tonsil hipertrofinde göz ardı edilmemesi gereken bir durumdur. Tedavisi kemoterapi ve/veya radyoterapi kombinasyonudur. Bu makalede bilateral tonsil tutulumu literatürde nadir olarak bildirilen B hücreli non-Hodgkin lenfoma olgusunu kısa literatür derlemesi ile birlikte sunulması amaçlanmıştır [5,6].

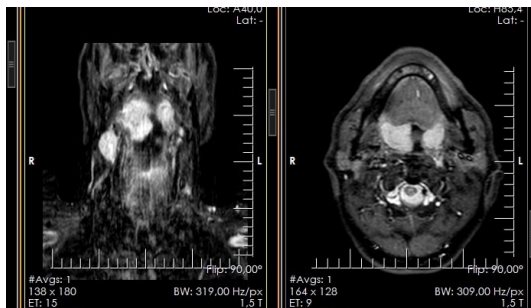
## Olgu Sunumu

Kliniğimize, 65 yaşında erkek hasta, üç hafta önce başlayan giderek artan antibiyotik tedavisine dirençli boğaz ağrısı, yutma zorluğu, alt çene köşesinde şişlik şikayeti ile gelmişti. Hastanın orofarengeal muayenesinde bilateral tonsiller ileri derece hipertrofik, yüzeyi eksudatif, kanlı ve inflame görünümde idi (Şekil 1a).



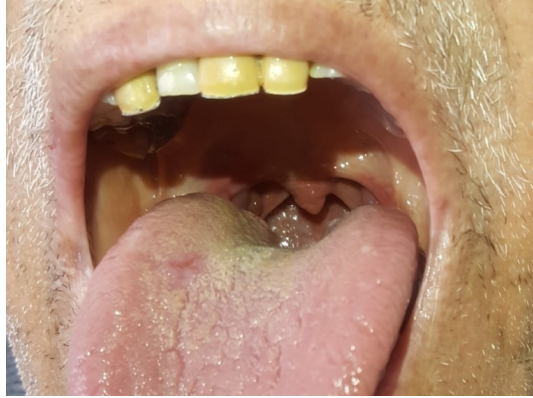Şekil 1A : Olgunun kliniğe başvuru sırasında tonsil görünümü

Hastanın hafif trismus, odinofajisi hafif solunum zorluğu mevcuttu. Bilateral boyunda sağda daha belirgin, seviye 3 de, alpalb lenf nodu mevcuttu. Bilgisayarlı tomografide, orafarenks ve hipofarenks düzeyinden geçen kesitlerde bilateral palatin tonsillerin lobüle konturlu yumuşak doku dansitesinde hafif heterojen dansitede lezyonu izlendi. Lezyon lokalizasyonunda parafarengeal yağ planları silinmiş olarak izlendi. Görünüm malign karakterde kitle lezyonu ile uyumlu bulundu. Magnetik rezonans görüntülemesinde ek olarak bilateral palatin tonsilin hipertrofik olduğu ve konturlarında lobülasyon dikkati çekti. Kitlenin orofarenks hava sütununu belirgin daralttığı izlendi (Şekil 1b).



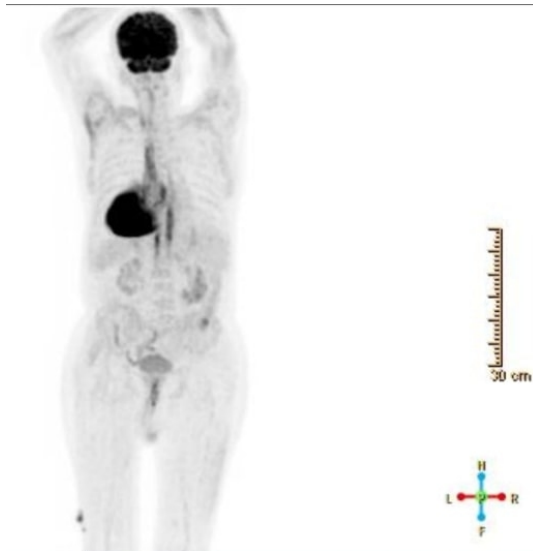
Şekil 1B : Tedavi öncesi koronal ve aksiyal planda lezyon düzeyinden geçen MRI

Biyokimya tetkikinde hafif lökositoz ve sedimantasyon yüksekliği dışında olağandı. Tetkikleri sırasında tonsil hacminin ve çevre doku ödeminin daha da artması sonucu solunum güçlüğü artan hastaya trakeotomi açıldı , bilateral tonsil biyopsileri alındı. Biyopsi sonucu Diffuz Büyük B hücreli lenfoma geldi. Hematoloji / Onkolojiye refere edilen olgunun tamamlanan tetkik ve incelemeleri sonucunda PET CT de servikal , sol akciğer, abdominal, bilateral inguinalde LAP saptandı. Kemik iliği tutulumu izlenmedi . Evrelemesi, Evre IV B olarak değerlendirilip kemoterapi protokolü hazırlandı. Olguya, 3 kür Rituximab + Bendamustein sonrası 2 kür Siklofosamid +Epinubein+ Vincristine+ Prednizolon verildi. Olgunun yakınmaları hızla azaldı, tonsil boyutları bilateral tonsil plikaları sınırlarına geriledi (Şekil 2a) ve ikinci hafta sonu dekanulman yapıldı.



Şekil 2A : Olgunun tedavi sonrası tonsil görünümü

Dördüncü ay kontrol PET tetkikinde, belirgin tedaviye yanıt gözlemlendi , Sol paraaortik abdomendeki dansite dışında LAP izlenmedi, rezidu lenfoid doku düşünüldü (Resim 2b), kemoterapiye devam edildi. Hasta tedavi sonrası düzenli takibe alındı.



Şekil 2B : Olgunun tedavi sonrası PET CT tetkiki

## Tartışma ve Sonuç

Erişkin tonsil maligniteleri arasında ilk sırada skuamöz hücreli karsinom yer alır (%85). Lenfoma (%14) ve lenfoepitelyal karsinom (%2-6) bunu takip eder. Non-Hodgkin lenfoma, bütün yaş gruplarında görülebilmeye

karşın olgu sunumumuzda olduğu gibi en sık ileri yaştaki erkeklerde görülür. Non-hodgkin lenfomanın yaklaşık üçte biri ektranodal yerleşimlidir ve yaklaşık % 10'u Waldeyer halkasında görülür. Çocukluk çağı tonsil malignitelerinde ise lenfomalar ilk sıradadır [1,4,6].

Baş boyun lenfomalarında sistemik semptomlar çok belirgin değildir . Asimetrik tonsil hipertrofisi, palpe edilebilen sertlik ve boyunda lenfadenopati malignite yönünden kuşku uyandırmalıdır. Olgular, sunumumuzdaki gibi, ilerleyen boğaz ağrısı, yutkunma güçlüğü ve /veya servikal LAP ile başvururlar. Orofarenk bölgesi skuamöz hücreli karsinom , benign lenfoproliferatif hastalıklar, minör tükruk bezi tümörleri, odontojenik inflamatuvar süreçler non-Hodgkin lenfomanın ayırıcı tanısında akılda bulunmalıdır. Kesin tanı sadece biyopsiyle konulabilir. Ayrıca bilateral tonsil asimetrisinin , rekürren enfeksiyonlar, lipid depo hastalıkları, tüberküloz ve aktinomikoz gibi kronik enfeksiyonlar ve komşu yapıların patolojilerinde de olabileceği literatürde yer almaktadır. Bilateral tonsil tutulumuyla giden non-Hodgkin lenfoma olgusu çok nadirdir. Olgumuzda da bilateral tonsil hipertrofisi mevcut olup malignite ekartasyonu açısından biyopsi çok önemlidir [1,7,8].

Yapılan çalışmalarda tonsil lojunda en sık görülen lenfoma tipinin %70 oran ile olgumuzda olduğu gibi diffüz büyük B hücreli lenfomalar olduğu bildirilmektedir. Ayrıca foliküler lenfoma, mantle hücreli lenfoma, lenfoplazmatik lenfoma, MALT tipi ektranodal marjinal zon lenfoma ve plazmasitoma, tonsil dokusunda görülebilecek diğer küçük B hücreli lenfomalardandır [1,8].

Kısaca onkolojik tedaviler; sistemik kemoterapi, monoklonal antikorlar içeren biyolojik tedavi, radyoterapi ve kök hücre naklidir. Olgumuzda olduğu gibi, R-CHOP ( Rituksimab, siklofosamid, doksorubisin hidrosidoksorubisin, vinkristin, prednizon) kombinasyonu non-Hodgkin lenfoma tedavisinde kullanılan sistemik monoklonal antikor ve kemoterapi seçeneğidir [9] . Tedavi ve takip süreci uzun olabilir. Tedavinin tipi ve süresi, hastanın tedavi sırasındaki yaşı, cinsiyet ve genel sağlık durumu gibi çeşitli faktörler bu süreci etkileyebilir. Primer tutulum bölgesine bağlı olarak ektranodal NHL'ler değişken prognoza sahiptir. Erken evre tonsiller yerleşim, diğer ektranodal tutulumlara oranla daha iyi bir prognostik özelliğe sahip iken ,merkezi sinir sistemi tutulumu olan hastalarda ise tedavi yanıtları ve prognoz kötüdür [7-10].

Sonuç olarak, özellikle erişkin hastalarda, belirlenmiş klinik risk faktörlerinin bulunduğu durumlarda antibiyoterapiye rağmen geçmeyen kronik tonsilliti düşündüren olgularda tonsil asimetrisi olmasa bile tonsil biyopsi materyallerinin malignite ekartasyonu açısından histopatolojik incelemesinin gerekli olduğu görüşüdeyiz.

## Kaynaklar

1. Kaygusuz G, Cansız C, Kuzu I, Dizbay Sak S. Tonsil maligniteleri arasında lenfoproliferatif hastalıkların dağılımı. Türk Patoloji Dergisi 2008;24:166-7.
2. Kaur P, Nazeer T. B-cell chronic lymphocytic leukemia/small lymphocytic lymphoma presenting in the tonsil: a case report and review of literature. Am J Otolaryngol 2004;25:121-5.
3. Doğan R, Tuğrul S, Eren SB. Diffuse large B-cell lymphoma that comes with peritonsillar abscess. Turk Arch Otolaryngol 2012; 50(3):50-53.
4. Cinar F. Significance of asymptomatic tonsil asymmetry. Otolaryngol Head Neck Surg 2004;131 (1):101-3.
5. Younis RT, Hesse SV, Anand VK. Evaluation of the utility and costeffectiveness of obtaining histopathologic diagnosis on all routine tonsillectomy specimens. Laryngoscope 2001; 111(12): 2166-9.
6. Khan SU, Kenefick C, O'Leary G, Lucey JJ. Non-Hodgkin lymphoma presenting as bilateral tonsillar hypertrophy: case report. Ear Nose Throat J 2010; 89 (4): 4-5.
7. K. İla, D. Ö. Topdağ, M. Öztürk, M. Topdağ, M. Ç. Buday. Non-Hodgkin lymphoma presenting with bilateral tonsillar hypertrophy: A case report. Turk Arch Otolaryngol 2011; 49(4):78-80.
8. Boulaadas M, Benazzou S, Sefiani S, Nazih N, Essakalli L, Kzadri M. Primary extranodal non-Hodgkin lymphoma of the oral cavity. J Craniofac Surg 2008; 19 (4): 1183-5.

9. Delarue R, Tilly H, Mounier N, Petrella T, Salles G, et al. Dose-dense rituximab-CHOP compared with standard rituximab-CHOP in elderly patients with diffuse large B-cell lymphoma : a randomised phase 3 trial. *Lancet Oncol* 2013 ;14(6):525-33.
10. Rayess HM, Nissan M, Gupta A, Carron MA, Raza SN, Fribley AM. Oropharyngeal lymphoma: A US population based analysis. *Oral Oncol* 2017;73:147-151.

## **Sunum Bilgisi**

40. KBB-BBC Kongresi