

# SUBMANDİBULAR LOJA YER DEĞİŞTİRMİŞ DİŞ KÖKÜNÜN LOKAL ANEZTEZİ ALTINDA İNTRAORAL YAKLAŞIM İLE ÇIKARILMASI

INTRAORAL MANAGEMENT OF DISPLACED TOOTH ROOT INTO  
SUBMANDIBULAR SPACE UNDER LOCAL ANAESTHESIA  
Baş Boyun Cerrahisi

Başvuru: 07.10.2019  
Kabul: 22.11.2019  
Yayın: 22.11.2019

Rıdvan Güler<sup>1</sup>, Bekir İlyas<sup>2</sup>, Kamil Serkan Ağaçayak<sup>1</sup>

<sup>1</sup> Dicle Üniversitesi Diş Hekimliği Fakültesi  
<sup>2</sup> Serbest Diş Hekimi

## Özet

Gömülü yirmi yaş diş çekimi günümüzde ağız, diş ve çene cerrahisi alanında sıklıkla uygulanan bir işlem haline gelmiştir. Gömülü diş cerrahilerinden sonra enfeksiyon, kanama, sinir yaralanmaları, trismus en sık görülen komplikasyonlardır. Diş çekimi sırasında kök fragmanlarının anatomik boşluklara doğru yer değiştirmesi nadir görülen bir komplikasyondur. Özellikle mandibular üçüncü molar dişler sublingual, submandibular, pterygomandibular, maksiller sinüs ve servikal boşluklar içine itilebilir. Bu çalışmada diş merkezde yirmi yaş diş çekimi sonrası submandibular bölgede ağrı, şişlik ve ağız açmada kısıtlılık şikayeti ile kliniğimize başvuran 27 yaşında erkek hasta ile ilgili olgu sunumu ve literatür taraması rapor edildi.

**Anahtar kelimeler:** İntraoperatif komplikasyon, Diş çekimi Üçüncü molar

## Abstract

Today, impacted third molar surgery has become a routine procedure in oral and maxillofacial surgery. Infection, bleeding, nerve injuries, trismus are the most common complications after impacted dental surgery. Displacement of root fragments into adjacent anatomical areas is an uncommon complication of the removal of teeth. Mandibular molar teeth, especially third molars, may be pushed into the sublingual space, submandibular space, pterygomandibular space, maxillary sinus and cervical spaces in the neck. In this study, we report a case report and literature review of a 27-year-old male patient who presented to our clinic with pain, swelling and limited opening in the submandibular region after a third molar tooth extraction in an external center.

**Keywords:** Intraoperative complications, Tooth extraction Third molar

## Giriş

Gömülü yirmi yaş dişi çekimi günümüzde hem diş hekimleri hem de ağız diş ve çene cerrahları tarafından sıklıkla uygulanan bir işlem haline gelmiştir [1]. Gömülü diş cerrahilerinden sonra ağrı, şişlik, enfeksiyon, kanama, sinir yaralanmaları, trismus en sık karşılaşılan komplikasyonlardır [2]. Bunun yanında diş çekimleri sırasında kök fragmanlarının anatomik boşluklara doğru yer değiştirmesi nadir görülen bir komplikasyondur [3]. Bu anatomik boşluklar sıklıkla üst çenede maksiller sinüs ve infratemporal fossa, alt çenede ise sublingual, submandibular veya pterygomandibular lojlar olduğu bilinmektedir [4]. Bunlar içerisinde maksiller sinüs diş köklerinin en sık deplase olduğu boşluk olarak bilinmektedir. Gömülü yirmi yaş dişlerinin çekim endikasyonlarını çürük, perikoronit, periodontal problem, tümör ve kist varlığı olarak sıralayabiliriz.

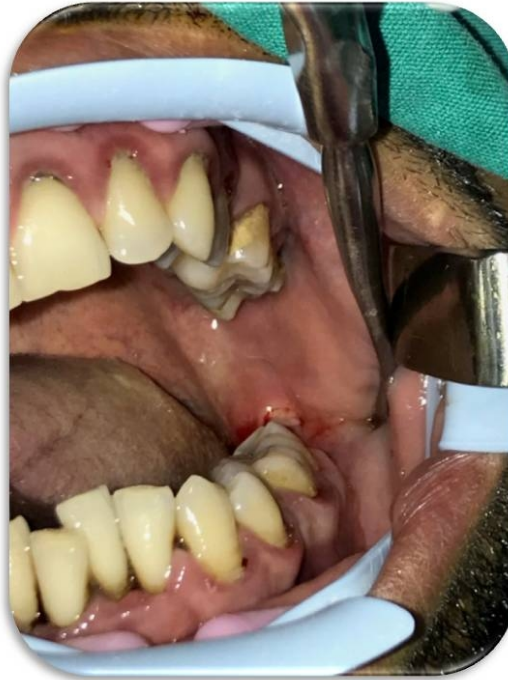Başlıca etiyolojik nedenler diş köklerinin disto-lingual olarak konumlanması, lingual korteksin çok ince oluşu, cerrahi sırasında aşırı kuvvet uygulanması, uygun olmayan manipülasyon, yanlış cerrahi planlama, yetersiz klinik ve radyolojik muayenedir [5].

Vaka raporumuzda gömülü alt yirmi yaş dişi çekimi sırasında, submandibular loja yer değiştirmiş olan bir kökün cerrahi olarak çıkartılması ve bu konuyla ilgili literatür değerlendirilmesi paylaşılmıştır.

## Olgu Sunumu

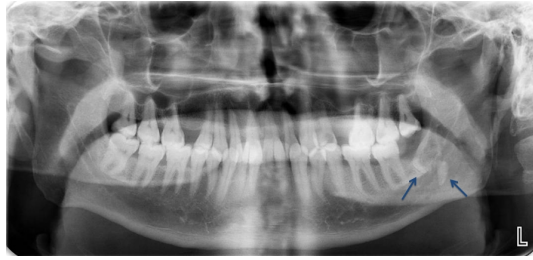27 yaşında erkek hasta özel bir klinikte yirmi yaş diş çekim sonrası sol bölgede ağrı, ağız tabanında hafif şişlik, yutkunmada zorlanma ve ağızda açmada kısıtlılık şikayeti ile Dicle Üniversitesi Diş Hekimliği Fakültesi Ağız Diş Çene Hastalıkları ve Cerrahisi kliniğimize başvurdu. Alınan anamnezde hastanın hiçbir medikal probleminin olmadığı ve iki gün önce diş merkezde bir klinikte yirmi yaş dişini çektiğini çekim sırasında dişinin kırıldığı öğrenildi.

Hastanın yapılan intraoral muayenesinde sol mandibular üçüncü molar diş bölgesinde iyileşmemiş çekim bölgesi, palpasyonda ağrı ve ağız açmada kısıtlılık izlendi.(Şekil 1)



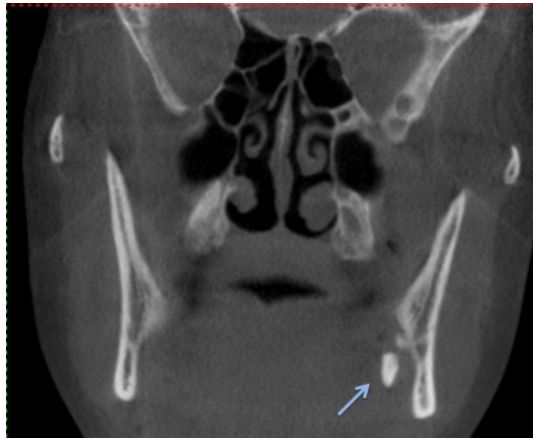Şekil 1 : Preoperatif intraoral görünüm

Radyolojik muayenede Panoramik ve CBCT radyografilerden yararlanıldı. Panoramik radyografide sol mandibular üçüncü molar dişin mesial kökünün diş soketinde olduğu distal kökünün ise submandibular loja yer değiştirmiş olduğu izlendi.(Şekil 2)

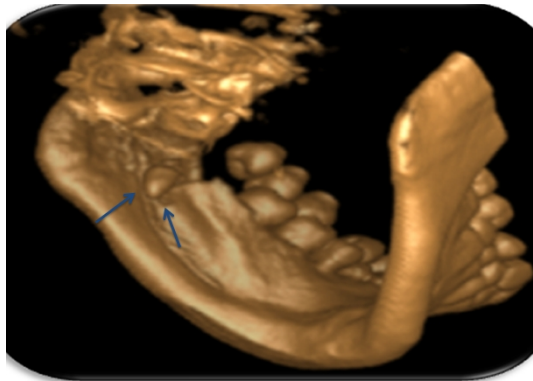


**Şekil 2** : Preoperatif panoramik radyograf

Tomografik kesitler incelediğinde 20 yaş dişin distal kökünün submandibular bölgede kemik ile lingual yumuşak doku arasına yer değiştirdiği görüldü.(Şekil 3,4)

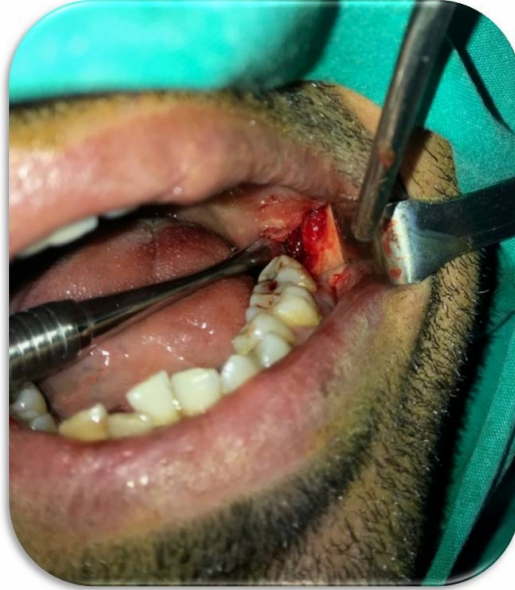

**Şekil 3** : Deplase olmuş kök fragmanının preoperatif üç boyutlu bilgisayarlı tomografideki koronal kesit görüntüsü



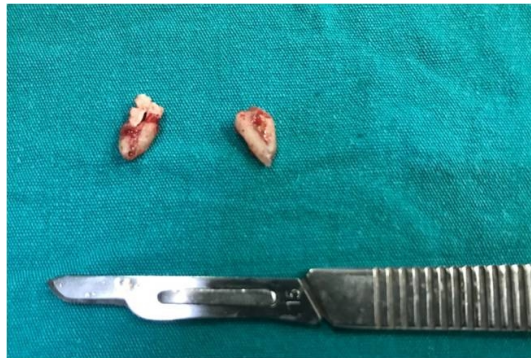**Şekil 4** : Deplase olmuş kökün preoperatif üç boyutlu bilgisayarlı tomografideki 3D görüntüsü

Hastadan bilgilendirilmiş onam alındıktan sonra lokal anestezi altında ameliyata alındı. Hastaya lokal anestezi enjeksiyonu (Lidokain HCL) yapıldı. İnsizyon yapılarak bukkal ve lingualden tam kalınlık flep kaldırıldı.(Şekil 5)

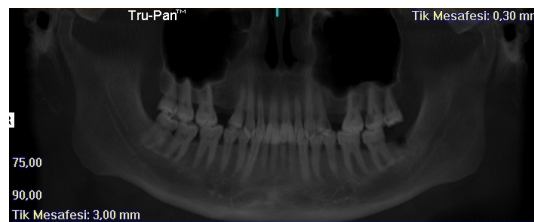


**Şekil 5** : İnteroperatif intraoral görünüm

Lingual dokuda submandibular loja doğru diseksiyon yapıldı ve loja kaçmış olan kırık parçaya ulaşarak yerinden çıkarıldı. Ardından mesial kökün cerrahi çekimi yapıldı.(Şekil 6) İşlem sırasında mandibula tabanına ekstraoral bası uygulanarak kırık parçanın ağız tabanında daha derine yer değiştirmesi önlenmeye çalışıldı. Yara bölgesinin irrigasyonu yapıldıktan sonra 3/0 ipek süturlar ile primer kapatıldı. Hastaya post-operatif olarak antibiyotik, analjezik ve ağız gargarası reçete edildi. Hastada operasyon sonrası lingual sinir parestезisi görülmedi. Hastanın 1.ay kontrol muayenesinde alınan radyografide herhangi bir problem ve komplikasyon görülmedi.(Şekil 7)



**Şekil 6** : Ameliyat sonrası çıkarılan kök fragmanları



**Şekil 7** : Postoperatif panoramik radyograf (1.ay)

Bu konuyla ilgili toplamda 13 literatür taraması yapıldı ve 18 vaka değerlendirildi.[1-13] Hastalar yaş, cinsiyet, anatomik loj, tedavi yaklaşımı, radyolojik tetkik, diş numarası, uygulanan anestezi ve yayın tarihine göre analiz edildi.(Tablo 1) Cinsiyet ve yaşa göre yaptığımız analizde 18 olgudan 13 hastanın kadın, 5 hastanın erkek olduğunu gördük.

Yazar adı	Operasyon	Anatomik Loj	Cerrahi Yöntem	Cinsiyet	Yaş	Radyolojik Grafî Tetkik	Numara	Yayın Tarihi	Anestezî Tipi
Pozzan Beckert et al	1	Pterygomandibular	Intraoral yaklaşım	K	31	Orbita-Panoramik	48	2016	Lokal anestezi
Korucu Ramboşoğlu et al	1	Submandibular	Intraoral yaklaşım	K	46	Panoramik-CBCT	48	2019	Genel anestezi
Sofrag Zhao et al	1	Sublingual	Intraoral yaklaşım	K	33	Panoramik-CBCT	48	2015	Genel anestezi
Sofrag Zhao et al	1	Sublingual	Intraoral yaklaşım	K	29	Panoramik-CBCT	48	2015	Genel anestezi
Danda Tami et al	1	Submandibular	Intraoral yaklaşım	K	48	Panoramik-CBCT	48	2017	Genel anestezi
Guldemir Gomez-Olivares	1	Infratemporal	Intraoral yaklaşım	K	33	Panoramik-CBCT	28	2019	Lokal anestezi
Y Tamer et al	1	Pterygomandibular	Intraoral yaklaşım	K	33	Panoramik-CBCT	48	2018	Lokal anestezi
M.A. Nourbali et al	1	Submandibular	Intraoral yaklaşım	K	29	Panoramik	48	2019	Genel anestezi
V Tamahut et al	1	Pterygomandibular	Intraoral yaklaşım	K	28	Panoramik-CBCT	48	2002	Lokal anestezi
Arora et al	1	Sublingual	Intraoral yaklaşım	E	38	Panoramik	38	2012	Lokal anestezi
Ibrahim Kose et al	1	Submandibular	Intraoral yaklaşım	K	30	Panoramik-CBCT	48	2014	Genel anestezi
Ibrahim Kose et al	1	Submandibular	Intraoral yaklaşım	K	34	Panoramik-CBCT	48	2014	Lokal anestezi
R. Anand et al	1	Kökler arası	Intraoral yaklaşım	K	28	CBCT	28	2019	Genel anestezi
R. Anand et al	1	Submandibular	Intraoral yaklaşım	E	38	CBCT	48	2019	Genel anestezi
R. Anand et al	1	Retromolar bölge	Intraoral yaklaşım	K	28	Panoramik	48	2018	Lokal anestezi
Ravinder Solanki et al	1	Submandibular	Intraoral yaklaşım	K	46	CBCT	38	2016	Lokal anestezi
Ravinder Solanki et al	1	Submandibular	Intraoral yaklaşım	K	26	CBCT	38	2016	Lokal anestezi
Ash. S et al	1	Submandibular	Intraoral yaklaşım	K	24	CBCT-Panoramik	48	2014	Lokal anestezi

Tablo 1

Diş çekimi sırasında anatomik lojlara deplase olmuş köklere ait olguların literatür değerlendirilmesi.

En küçük yaş 23 en büyük yaş 46, yaş ortalaması ise 32.8 olarak tespit ettik. Yirmi yaş diş çekimi sonrası deplase olmuş kök fragmanları anatomik boşluklar içerisinde en çok submandibular loja daha sonra pterygomandibular loja yer değiştirdiğini analiz ettik. Bunları takiben sublingual, infratemporal, retromolar bölge ve maksiller sinus gelmektedir. 18 olgu incelendiğinde mandibular sağ üçüncü molar diş kökleri anatomik lojlara %74 oranında daha sık yer değiştirmiştir. Vakalar 2002-2018 yılları arasında rapor edilmiş olup tümü intraoral yaklaşım ile opere edilmiştir. Radyolojik tetkik olarak sıklıkla Panoramik ve CBCT grafilerden birlikte yararlanılmıştır.

## Tartışma ve Sonuç

Mandibular üçüncü molar diş kökünün ya da kökün bir kısmının komşu anatomik lojlara deplase olması nadir görülen bir komplikasyon olsa da literatür incelemelerinde, günümüzde meydana gelebilecek potansiyel komplikasyonlar arasında yerini almıştır.[14] Literatür mandibular üçüncü molar dişin veya fragmanlarının çekim sırasında submandibular boşluğa yerdeğiştirmesinin görülme sıklığını % 1'den daha düşük olarak bildirmiştir [15].

İlk olarak 1958'de Howe ve ark. lingual bölgeye yerdeğiştirmiş mandibular üçüncü molar dişin çekimini rapor ettiler [16]. Daha sonra Stacy ve ark. 1964 yılında benzer bir bölgeden yine üçüncü molar dişin kök fragmanının çıkarılmasını rapor etmişlerdir [17] Bugüne kadar sadece 14 rapor yayınlanmıştır.

Kök deplasmanından sonraki süreç bazı hastalarda semptomatik şekilde seyrederken, bazı hastalarda asemptomatik seyredebilmektedir. Semptomlar kökün boyutuna, lokalizasyonuna ve olaya enfeksiyon eşlik edip etmemesiyle ilişkilidir [4]. Sıklıkla hastalarda kök deplasmanı sonrası ağrı, şişlik ve trismus eşlik etmektedir. Bizim hastamızda da ağrı, şişlik, trismus v.s. semptomlar mevcut idi. Günümüzde CBCT deplase olan kök fragmanının lokalize edilmesinde ve boyutunun belirlenmesinde yararlanılabilecek en uygun tekniktir. Eğer CBCT'den yararlanmak mümkün olmuyorsa panoramik ya da okluzal radyografilerden yararlanılmalıdır [13]. Manuel palpasyon da kök parçasını lokalize etmek için yararlı olabilmektedir [13]. Biz deplase olan kök fragmanını bilgisayarlı tomografi (CBCT) ve konvansiyonel radyografilerle birlikte tam olarak lokalize edip tedavi planlamasını yaptık.

Literatür araştırmasında; bazı yazarlar deplase olan kök fragmanının çıkartılmasında cerrahi tedavinin 2-3 hafta ertelenmesini gerektiğini savunmaktadır. Bu süre zarfında deplase olan kök fragmanının etrafında fibrosiz oluşumu gerçekleşmiş olduğundan buda kökün operasyon sırasında çıkarılırken stabil kalmasına olumlu katkı sağlayacağı düşünülmektedir. Ancak gecikmiş cerrahi müdahale enfeksiyon ve yabancı cisim reaksiyon riskini artırmaktadır [5]. Olası enfeksiyon ve yabancı cisim reaksiyonundan kaçınmak için biz erken cerrahi müdahaleyi tercih ettik. Deplase olan kök fragmanının çıkartılması için çeşitli cerrahi teknikler tarif edilmiştir. Bunlar içinde en az invaziv

olanı lokal anestezi altında intraoral yaklaşımla yapılan cerrahiler olarak bildirilmiştir [1]. Bizde olgumuzda literatüründe desteklediği gibi lokal anestezi altında intraoral yaklaşım ile cerrahi tedavimizi yaptık. İntraoral yaklaşım bazı durumlarda uygun görüş alanı sağlamak konusunda yetersiz kalabilmektedir. Daha derin dokulara deplase olan kök fragmanını çıkartılması için ekstraoral yaklaşım endike olabilmektedir. Bu olguların tedavisinde postoperatif süreçte inferior alveoler ve lingual sinirin hasar görmesi, hemoraji gibi komplikasyonlar meydana gelebilmektedir.

Sonuç olarak; yirmi yaş cerrahilerinden önce dikkatli klinik ve radyolojik muayene yapılmalıdır. Dişin ya da kök fragmanının komşu anatomik lojlara deplase olduğu durumlarda hasta ağız diş çene cerrahi merkezine yönlendirilmelidir. Bu tür durumların tedavi edilmesi gerektiği ve tedavide intraoral lingual yaklaşımın, pratik ve kolay uygulanabilen bir seçenek olduğunu düşünmekteyiz.

## Teşekkür

Bu çalışmanın oluşmasını sağlayan verilerin sağlanması ve temininde büyük emeği olan Dicle Üniversitesi Diş Hekimliği Fakültesi Ağız Diş Çene Cerrahisi Anabilim Dalı öğretim üyesi Doç. Dr. K.Serkan Ağaçayak'a teşekkür ederim.

## Kaynaklar

1. Satnam Singh Jolly , Vidya Rattan , Sachin Kumar Rai. Intraoral management of displaced root into submandibular space under local anaesthesia –A case report and review of literature. The Saudi Dental J 2014.
2. Zhao S, et al. Intraoral management of iatrogenically displaced lower third molar roots in the sublingual space: a report of 2 cases. Int J Clin Exp Med 2015;8(10):19591-19595.
3. Tamer Y, Pektas ZÖ. Accidental displacement of mandibular third molar roots into the pterygomandibular space. Niger J Clin Pract 2018;21.1075-7.
4. Bozkurt P, İlhan E, Erdem E. Pterygomandibuler loja kaçan alt yirmi yaş diş kökünün cerrahi çıkarılması A.Ü. Diş Hek. Fak. Derg. 43(3) 165-167, 2016.
5. Kamburoglu K, Kursun S , Oztas B. Submandibular displacement of a mandibular third molar root during extraction: a case report. Cases J 2010; 3, 8–10.
6. Anand R, Patil P.M. Accidental displacement of third molars; report of three cases, reviewof literature and treatment recommendations. Oral Surgery ISSN 1752-2471
7. Torul D. et al Persistent lingual paresthesia caused by a displaced tooth fragment:a case report and literature review. J Korean Assoc Oral Maxillofac Surg 2017;43 Suppl 1:S9-13
8. Gómez-Oliveira G, et al. Delayed removal of a maxillary third molar from the infratemporal fossa. Med Oral Patol Oral Cir Bucal. 2010 May 1;15 (3):e509-11.
9. Nusrath M. A, Banks R. J. Unrecognised displacement of mandibular molar root into the submandibular space. British Dental Journal Volume 209 NO. 6 SEP 25 2010
10. Arasa LA , Figueiredo R , Escoda CG. Iatrogenic displacement of third molar roots in to the sublingual space: report of 6 cases. J Oral Maxillofac Surg 2012; 70, e107–e115.
11. Kose I, Koparal M, Güneş N, Atalay Y, Yaman F, Atilgan S, et al. Displaced lower third molar tooth into the submandibular space: Two case reports. J Nat Sci Biol Med 2014;5:482-4.
12. Solanki R, et al. Retrieval of mandibular third molar tooth accidentally displaced in submandibular space: series of two cases. Indian J Dent 2016;7:105-8.
13. Tumuluri V, Punnia-Moorthy A. Displacement of a mandibular third molar root fragment into pterygomandibular space. Just Dent J 2002; 47,68-71.
14. Ertas U, Yaruz MS, Tozoglu S. Accidental third molar displacement into the lateral pharyngeal space. J

Oral Maxillofac. Surg 2002; 60, 1217–1219.

15. Brauer HU. Unusual complications associated with third molar surgery: a systematic review. Quintessence Int 2009;40:565-72.
16. Howe GL. Tooth removed from the lingual pouch. Br Dent J 1958;104:283–4
17. Stacy GC, Orth D. Perforation of the lingual alveolar plate in association with mandibular third molars. Report of a case. Oral Surg Oral Med Oral Pathol Oral Radiol Endod 1964;17:586–91.

## Sunum Bilgisi

Bu çalışma, **4-7 Eylül 2019 tarihinde 25. Uluslararası Diş Hekimliği Kongresinde sözlü bildiri olarak sunulmuştur.**