

SERVİKAL HETERETOPİK PLEOMORFİK ADENOM

HETEROTOPIC PLEOMORPHIC ADENOMA AT NECK

Baş Boyun Cerrahisi

Başvuru: 17.12.2020

Kabul: 26.03.2021

Yayın: 26.03.2021

Emin Eren¹, Ömer Tarık Selçuk², Dođukan Aydenizöz², Üstün Osma³, Hülya Eyigör²¹ Özel Akademi Hastanesi² Antalya Eğitim ve Araştırma Hastanesi³ Medstar Antalya Hastanesi**Özet**

Tükürük heterotopisi, tükürük bezleri dışında bulunan tükürük dokusudur. Boyunda tükürük heterotopisi nadir olarak görülmektedir. Bu dokularda neoplastik gelişim olabilmekle birlikte çok daha nadirdir. Boyunda kitle nedeni ile kliniğimizde kitle eksizyonu uygulanan ve patoloji sonuçları servikal heterotopik doku kaynaklı pleomorfik adenom olarak raporlanan 15, 30 ve 34 yaşlarında üç olgu klinik ve görüntüleme bulguları ile birlikte sunulmuştur.

Anahtar kelimeler: Servikal, tükürük bezi pleomorfik adenom heterotopik doku

Abstract

Salivary heterotopy is the salivary tissue located outside the salivary glands. Salivary heterotopy in the neck is rare. While there may be neoplastic development in these tissues this is much more rarer. 15, 30 and 34 years of age three cases presented with clinical and imaging findings who applied to our clinic because of a mass in the neck and mass excision results and pathology reported as pleomorphic adenoma of heterotopic cervical tissue

Keywords: cervical, salivary glands pleomorphic adenoma heterotopic tissue

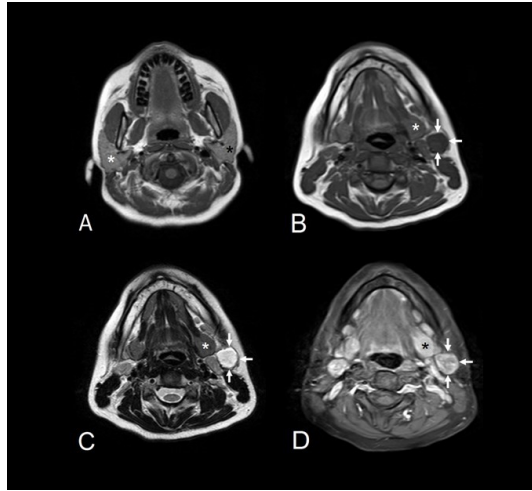
Giriş

Pleomorfik adenom en sık görülen benign tükürük bezi tümörüdür. En sık olarak parotis bezinden (%80) kaynaklanmaktadır. %10 submandibuler bezde ve %10 oranında da minör tükürük bezleri ve sublingual bezde görülür [1]. Tükürük heterotopisi, tükürük bezleri dışında bulunan tükürük dokusudur. Boyunda tükürük heterotopisi nadir olarak görülmektedir [2]. Bu dokularda neoplastik gelişim olabilmekle birlikte çok daha nadirdir [3]. Kliniğimizde boyunda kitle nedeni ile opere edilen ve postoperatif patoloji sonuçları servikal heterotopik doku kaynaklı pleomorfik adenom olarak raporlanan 12, 30 ve 34 yaşlarında üç olgu klinik ve görüntüleme bulguları ile birlikte sunulmuştur.

Olgu Sunumu**Olgu 1**

15 yaşında bayan hasta 4 aydır boynunun sol tarafında fark edilen ve son dönemde büyüme gösteren kitle şikayeti ile kliniğimize başvurdu. Hastanın yorgunluk ve gece terlemeleri şikayetleri de mevcuttu. Kitle boyun level II de, yaklaşık 3x3 cm boyutlarında, hareketli ve lastik kıvamında idi. Hastanın yapılan ultrasonografisinde (USG) boyun sol kesiminde lobüle konturlu, hipoeoik, oval şekilli 28x 17 mm boyutlarında solid lezyon izlendi. USG eşliğinde yapılan ince iğne aspirasyon biopsisi (İİAB) tanısal sonuç vermedi. Yapılan laboratuvar testlerinde hafif anemi dışında patolojik bulgu yoktu. Periferik yayması normaldi. Manyetik rezonans görüntüleme (MRI) de sol submandibüler bez posterolateral kesim komşuluğunda 16x19x29 mm boyutlarında T1 ağırlıklı görüntülerde düşük, T2 ağırlıklı görüntülerde ise yüksek sinyal intensitesinde, yağ baskılı kontrastlı (contrast enhancement) axial

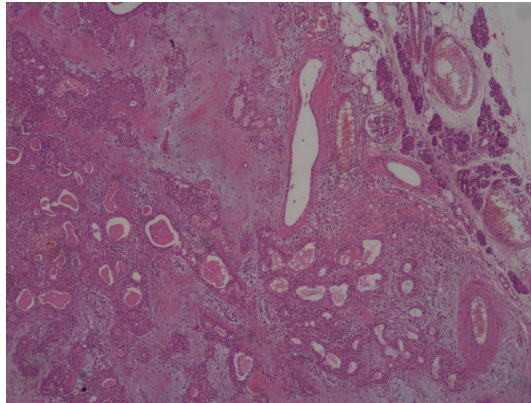
T1 ağırlıklı MR görüntülerde kontrast tutulumu gösteren kitle saptandı.(Resim 1 A,B,C,D).



Şekil 1

Axial T2 ağırlıklı MR görüntülerde normal boyut ve intensitede sağ -beyaz yıldız- ve sol -siyah yıldız- parotis bezleri gösterilmiş (A). Sol submandibüler bez -yıldız- posterolateral kesim komşuluğunda 16x19x29 mm boyutlarında iyi sınırlı axial T1 ağırlıklı MR görüntülerde hipointens (B), axial T2 ağırlıklı MR görüntülerde hiperintens (C), yağ baskılı kontrastlı (contrast enhancement) axial T1 ağırlıklı MR görüntüde (D) perifer ağırlıklı kontrast tutulumu gösteren kitle (oklar) izleniyor

Genel anestezi altında (GAA) kitle eksizyonu uygulandı. Kitlenin boyun level II de ve submandibüler bezden bağımsız olduğu izlendi. Kitle çevre dokulardan ayrılarak total eksizyon uygulandı. Postoperatif patoloji sonucu servikal heterotopik doku kaynaklı pleomorfik adenom olarak raporlandı. Histopatolojik incelemede kesitlerde, çevresinde çok az bir alanda rim şeklinde tükürük bezine ait serömüköz bezlerin izlendiği, lobüler paternde bifazik tümör izlenmiştir. (Resim 2).

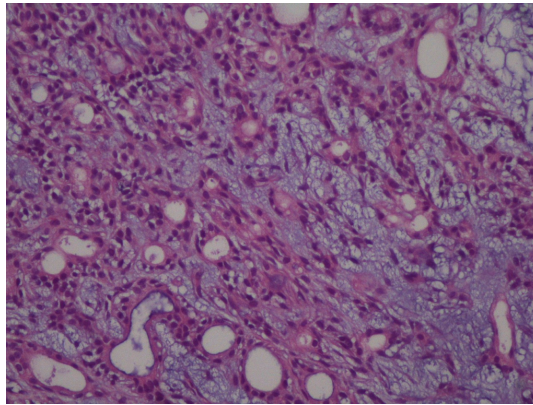


Şekil 2 :Tükürük bezleri devamlılığında tümör gelişimi, Hematoksilen& Eozin boyama x40

Kondromigzoid stromal alanlar mezenkimal komponenti, tübüler yapılar ise epitelyumyal komponenti oluşturmaktadır. Hastanın 2 yıllık klinik takibinde nüks izlenmemiştir

Olgu 2

30 yaşında bayan hasta 7 yıldır boyunda kitle şikayeti nedeni ile kliniğimize başvurdu. Yapılan muayenesinde sol submandibüler bölgede yaklaşık 3x2 cmlik sert fikse kitle mevcuttu. Yapılan USG de boyun sol kesiminde lobüle konturlu, hipoekoik, oval şekilli 32x 22 mm boyutlarında solid lezyon izlendi. İİAB tanısız değildi. MRI sol submandibüler bez komşuluğunda 23x20mm boyutunda, lobüle konturlu, T1A MR görüntülerde hipointens, T2A hiperintens, heterojen, orta derece kontrast tutulumu gösteren, submandibüler bezle bağlantısı olmayan lezyon izlendi ve dış merkezde yapılan tiroid sintigrafisinde bu düzeyde tutulum saptandı. GAA sol submandibüler bölgede corpus mandibulanın yaklaşık 2cm altından yapılan insizyonla submandibüler bez komşuluğunda bulunan yaklaşık 3x3 cmlik kitle künt diseksiyonla eksize edildi. Postoperatif patoloji sonucu servikal heterotopik doku kaynaklı pleomorfik adenom olarak raporlandı. Histopatolojik incelemesinde 1. olguya benzer görünümde az alanda izlenen tükürük bezine ait elemanların devamlılığında bifazik tümör izlenmektedir. Tümör kondromigzoid stroma ve bu stroma ile karışık tübüler yapılardan oluşmaktadır (Resim 3).



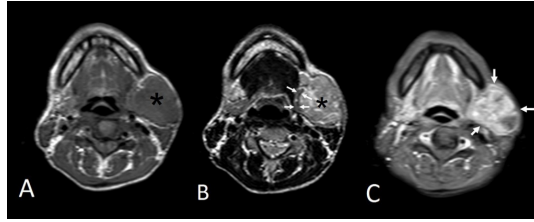
Şekil 3

Kondromigzoid stromaya gömülü tübüller oluşan bifazik tümör, Hematoksilen & Eozin boyama x200

Hastanın 10 aylık klinik takibinde nüks izlenmemiştir.

Olgu 3

34 yaşında bayan hasta 2 yıldır olan boyunda ağrısız, giderek büyüyen kitle şikayeti nedeniyle kliniğimize başvurdu. Yapılan muayenesinde sol submandibüler bölgede yaklaşık 5x5 cm lik lobüle kontürlü, sert, mobil, sert kitle mevcuttu. İİAB sitopatolojik bulguları ön planda pleomorfik adenomu düşündürmekle beraber olgunun total eksizyon ile histopatolojik incelenmesi önerilmekteydi. Kontrastlı boyun MRI'da sol submandibüler bez komşuluğunda superiororda parotis gland ile arasındaki yağlı planların silindiği posteriororda sternokleidomastoid kasını posteriora doğru deplase eden anteriororda mandibula ile sınırlanan ve posterior medial kesimde karotis kılıf ile arasında yağlı planların korunduğu yaklaşık aksiyal planda 47x36 mm boyutlu, 23x20mm boyutunda, lobüle konturlu, T1A MR görüntülerde hipointens, T2A görüntülerde heterojen hiperintens, post kontrastlı serilerde yoğun heterojen tarzda kontrast tutulumu saptanan kitle lezyonu izlendi. Tariflenen lezyon sol submandibüler glandı anterior inferior ve mediale doğru deplase etmekteydi (Resim 4 A,B,C).



Şekil 4 :Sol submandibüler bölgede axial T1 (A) ağırlıklı görüntülerde hipointens, axial T2 (B) ağırlıklı görüntülerde hiperintens, hafif heterojen, iyi sınırlı hafif lobüle konturlu kitle -yıldız- izleniyor. Sol submandibuler bez -oklar- kitlenin bası etkisi nedeniyle medialde ve ince olarak seçiliyor (B). Kontrastlı axial T1 ağırlıklı MR görüntülerde (C) kitlede perifer ağırlıklı kontrastlanma -oklar- gösterilmiş.

GAA sol submandibüler bölgede corpus mandibulanın yaklaşık 2cm altından yapılan yaklaşık 6 cm lik insizyonla girilerek platisma altında palpe edildi. Digastrik kas arka karnı üzerine doğru derinleştiği ve submandibüler bez komşuluğunda olduğu görüldü. Kitle künt diseksiyonla çevre dokulardan ayrılarak eksize edildi. Postoperatif patoloji sonucu servikal heterotopik doku kaynaklı pleomorfik adenom olarak raporlandı. Hastanın 6 aylık klinik takibinde nüks izlenmemiştir.

Her üç olgudan, kendi veya vasilerinden yazılı gönüllü bilgilendirilmiş onamları alınarak vaka sunumu hazırlanmıştır. Yazarlar Helsinki Deklarasyonuna uygun olarak metin hazırlandığını bildirirler.

Tartışma ve Sonuç

Pleomorfik adenomlar tükürük bezlerinin en sık görülen tümörleridir. Yavaş büyüyen bu benign tümörler tüm baş boyun bölgesi tümörlerinin %1-3'ünü oluşturmaktadır. Genellikle 5.-6. Dekadda görülür. %80 parotis bezinde, %10 submandibuler bezde, %10 oranında da minör tükürük bezlerinde ve sublingual bezde görülür. Minör tükürük bezi tümörleri çoğunlukla oral kavitede ve sert damakta ortaya çıkmaktadır [1].Klinik olarak pleomorfik adenomun karakteristik özellikleri ağrısız, yavaş büyüyen bir kitle olmasıdır. Bizim üç hastamızda da ağrısız, giderek büyüyen kitle şikayeti mevcuttu. Multiple primer pleomorfik adenomlar çoğunlukla nadir görülürler. Patolojik olarak tek, yuvarlak, sıkı yapıda tümörlerdir. Kesit alanı; karakteristik olarak solid ve sert, lastik kıvamında veya yumuşak kıvamda olabilen, gri-beyazdan soluk sarıya kadar değişebilen renklerde. Minör tükürük bezlerinde görülen pleomorfik adenomlar major bezlerde görülenlerin aksine çoğunlukla kapsülsüzdür [4].

Pleomorfik adenom çocuklarda nadiren görülmekle birlikte, çocuklarda en sık görülen tükürük bezi tümörüdür ve genellikle görüldüğünde major tükürük bezlerinden kaynaklanmaktadır. Fakat diğer bölgelerde de tanımlanmıştır. Bizim bir hastamız pediatrik yaş grubu içindeydi.

Tükürük heterotopisi tükürük bezleri dışında bulunan tükürük dokusudur. Heterotropiler; lenf nodlarında, dış kulak yolunda, hipofizde, triglossal duktus kistinde, mandibulada, mastoid kemikte, orta kulakta, dilde, sternoklavikuler eklemden, tiroid ve paratiroid bezlerde, nazal septumda, lakrimal kanalda ve parafaringeal bölgede görülebilir [5,6,7,8].

Boyunda tükürük heterotopisi nadir olarak görülmektedir [2]. Bu dokuların oluşumu boyunda buldukları yerlere göre değişen çeşitli teorilerle açıklanmaya çalışılmıştır. Fetal hayatın 4 ile 6. haftaları arasında parotis ve submandibuler bezler oluşmaya başlar ve göç ederler. Bu göç mandibula bölgesi ile sınırlıdır. Mezenşimal dokunun yoğunlaşması daha sonra gerçekleşen aşamadır. Sonuçta lenf nodları parotis bezinin içinde hapsolurlar veya tükürük bezinin paraparotid lenf nodlarının içinde kalır [9]. Bu teori periparotid bölgedeki ve üst boyundaki heterotropik dokuları açıklarken, boyunun alt bölgelerindeki heterotropileri açıklamamaktadır [3]. Alt boyundaki heterotropi içinde brankial aparatlarla ilişki öne sürülmüştür. Brankial aparatusun tam kapanamaması tükürük

heterotropisinin olası bir nedenidir [10].

Bu dokularda neoplastik gelişim olabilmekle birlikte çok nadirdir [3]. Bu dokularda genellikle benign tükürük bezi tümörleri görülmekle birlikte malign tümörler de görülebilmektedir [11]. Bizim her üç hastamızda da patoloji sonucu pleomorfik adenom olarak raporlanmıştı. Bu oluşumun çocuklarda görülmesi çok daha nadirdir. Bizim ilk olgumuz 15 yaşında idi. Servikal heterotopik tükürük dokusu tümörleri kitle şeklinde karşımıza çıkabileceği gibi kist ve sinüs şekillerinde de görülebilmektedir [2,12]. Bizim her üç hastamızda da heterotopik tükürük tümörü kitle şeklinde prezente olmuştu ve sol tarafta üst servikal bölgede yerleşmekteydi.

Boyunda heterotopik pleomorfik adenomunu tedavisi etrafındaki bir miktar sağlam dokuyla birlikte cerrahi eksizyondur. Hastalar olası nüksler nedeni ile yakından takip edilmelidirler. Basit tümöral enükleasyon yapılırsa nüks oranı artabilir. Bizde her üç hastamızda da boyundan kitle eksizyonu uyguladık ve bir hastamızda 2 yıldır, diğerinde 9 aydır ve son hastamızda da 6 aydır nüks izlenmedi.

Ultrasonografi tükürük bezi lezyonlarının saptanması ve karakterizasyonunda yaygın olarak kullanılmaktadır. Pleomorfik adenomlar USG'de iyi sınırlı, lobüle, hipoekoik kitle şeklinde görülmektedir [13,14]. MR görüntülemeye ise malign tükürük bezi lezyonları T1 ve T2 ağırlıklı görüntülerde düşük ya da ara sinyal intensitesindedir. Pleomorfik adenomlar ise T1 ağırlıklı görüntülerde düşük, T2 ağırlıklı görüntülerde ise yüksek sinyal intensitesinde, yağ baskılı kontrastlı [contrast enhancement] axial T1 ağırlıklı MR görüntülerde kontrast tutulumu gösteren iyi sınırlı lezyonlar şeklinde görülmektedir [13,14]. Bizim olgumuzda pleomorfik adenomun bu görüntüleme özellikleri ile benzerdi.

Boyunda kitle ile başvuran hastalarda ister hem çocukluk çağlarında hem de erişkin yaşlarda tükürük bezi heterotopisi kaynaklı pleomorfik adenom ayırıcı tanıda yer almalıdır.

Kaynaklar

1. Cuhruk C, Yılmaz O: Tükürük bezi hastalıkları. In: Celik O, editors. Kulak Burun Boğaz ve Baş Boyun Cerrahisi. İstanbul: Turgut Yayıncılık; 2002. pp: 571-572
2. Vegari S, Naderpour M, Hemmati A, Baybordi H. Pleomorphic adenoma of the cervical heterotopic salivary gland: a case report. Case Rep Otolaryngol. 2012;2012:470652. doi: 10.1155/2012/470652.
3. Daniel E, McGuirt WF Sr. Neck masses secondary to heterotopic salivary gland tissue: a 25-year experience. Am J Otolaryngol. 2005 Mar-Apr;26(2):96-100. doi: 10.1016/j.amjoto.2004.08.009.
4. G.G.Calzada and E.Y.Hanna, "Benign Neoplasms of the Salivary glands," in Otolaryngology-Head & Neck Surgery, C.W. Cummings, Ed., pp. 1162–1177, Elsevier, Philadelphia, Pa,USA, 5th edition, 2010.
5. Pesavento G, Ferlito A. Benign mixed tumor of heterotopic salivary gland tissue in upper neck. J Laryngol Otol 1976;90:577- 84. doi: 10.1017/s0022215100082475.
6. Ferlito A, Bertino G, Rinaldo A, et al. A review of heterotopia and associated salivary gland neoplasms of the head and neck. J Laryngol Otol. 1999;113:299-303. doi: 10.1017/s0022215100143841
7. Gana P, Masterson L: Pleomorphic adenoma of the nasal septum: a case report. J Med Case Reports. 2008; 2: 349. doi: 10.1186/1752-1947-2-349
8. Hughes KV, III, Olsen KD, McCaffrey TV: Parapharyngeal space neoplasms. Head Neck 1995;17:124-130. doi: 10.1002/hed.2880170209
9. Singer MI, Applebaum EL, Loy KD. Heterotopic salivary tissue in the neck. Laryngoscope 1979;89:1772-8. doi: 10.1288/00005537-197911000-00009
10. Youngs LA, Scofield HH. Heterotopic salivary gland tissue in the lower neck. Arch Pathol 1967;83:550- 6.
11. Baldi A, Persichetti P, Di Marino MP, Nicoletti G, Baldi F. Pleomorphic adenoma of cervical heterotopic salivary glands. J Exp Clin Cancer Res. 2003;22:645-7.
12. Chang WY, Lee KW, Tsai KB, Chen GS. Heterotopic salivary gland tissue: a case report demonstrating

- evolution and association with the branchial apparatus. J Dermatol. 2005;32:731. doi: 10.1111/j.1346-8138.2005.tb00834.x.
13. Madani G, Beale T. Tumors of the salivary glands. Semin Ultrasound CT MR. 2006 ;27:452-64. doi: 10.1053/j.sult.2006.09.004
 14. Lee YY, Wong KT, King AD, Ahuja AT. Imaging of salivary gland tumours. Eur J Radiol. 2008;66:419-36. doi: 10.1016/j.ejrad.2008.01.027