

YÜKSEK VE DEHİSAN JUGULER BULBUS

HIGH AND DEHISCENT JUGULER BULB

Otoloji

Başvuru: 14.04.2021

Kabul: 17.05.2021

Yayın: 17.05.2021

Serhan Keskin¹

¹ Gebze Fatih Devlet Hastanesi

Özet

Yüksek juguler bulbus internal juguler venin vasküler anomalisidir. Genellikle asemptomatik olmakla birlikte semptomatik olduğu vakalarda, juguler bulbus lokalizasyonuna göre hastalarda iletim tipi işitme kaybı, sensorinöral işitme kaybı, pulsatil tinnitus ve vertigo gibi şikayetlere neden olabilir. Özellikle koronal planda çekilmiş olan temporal kemik bilgisayarlı tomografisi bu anomaliyi tespitinde çok önemlidir. Yüksek ve dehissan juguler bulbus farkında olmak orta kulak cerrahisi sırasında aşırı kanamayı önlemek açısından hayati önem taşır. Bu bildiride iletim tipi işitme kaybının nadir bir sebebi olan yüksek juguler bulbuslu genç bir erkek olgu sunulmuştur.

Anahtar kelimeler: Yüksek juguler bulbus, tinnitus iletim tipi işitme kaybı juguler ven anomalisi

Abstract

High jugular bulb is an vascular anomaly of the internal jugular vein. It is usually asymptomatic but, also may cause conductive or sensorineural hearing loss, pulsatile tinnitus and vertigo depending on localization of the bulb. Computerized tomography in coronal plane is most valuable in the diagnosis of this abnormality. Being aware of high and dehiscant jugular bulb is vital in preventing excessive bleeding during middle ear surgery. In this report, we present a young male patient with high jugular bulb which is a rare cause of conductive hearing loss.

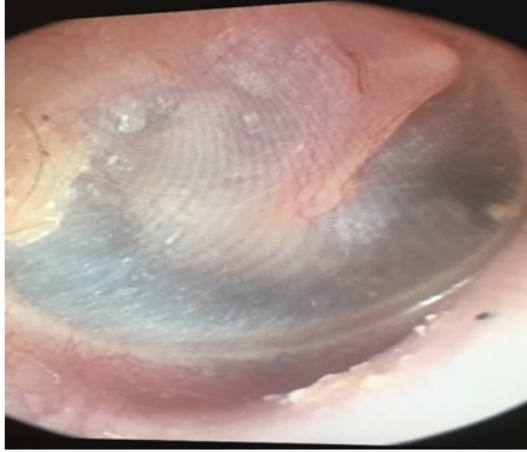
Keywords: High jugular bulb, tinnitus conductive type hearing loss jugular ven anomalies

Giriş

Bulbus jugulare, orta kulağın tabanında, hipotimpanum seviyesinde bulunan, üst kısmı kompakt bir kemik bir lamelle kaplı olan, sigmoid sinüs ile internal juguler venin birleşim bölümü olan genişlemiş segmenttir. Yüksek juguler bulbus, juguler venin temporal kemikteki en sık görülen anomalisidir [1]. Yüksek juguler bulbus internal juguler venin vasküler bir anomalisi olup en sık, hayatın 4.dekadında görülür ve toplumda bu anomali %3,5-6 oranında saptanır [2, 3]. Juguler bulbus orta kulağa protrüde olduğu lokalizasyona ve protrüzyonun boyutuna bağlı olarak göre farklı semptomlar ortaya çıkar. Kavum timpaniye doğru gelişen bir lateral protrüzyon iletim tipi işitme kaybı ve pulsatil tinnitus gibi semptomlara yol açarken, petroz apekse doğru gelişen bir medial protrüzyon vertigo, sensorinöral işitme kaybı ve tinnitus gibi bulgulara neden olabilir [4]. Bu olgu sunumunda kulağında işitme kaybı ve çınlama şikayetleriyle başvuran ve yapılan radyolojik tetkikte iletim tipi işitme kaybı tespit edilip, radyolojik incelemede yüksek ve geniş juguler bulbus tespit edilen 43 yaşında bir erkek hasta sunulmaktadır.

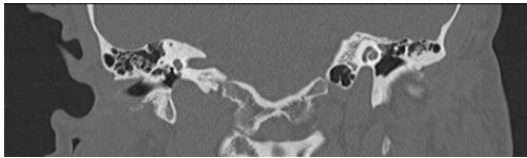
Olgu Sunumu

Yaklaşık 8 yıldır sağ kulağında çınlama ve işitme kaybı şikayetleri olduğunu ifade eden hastanın ek olarak başka şikayeti yoktu. Hastanın yapılan otoskopik muayenesinde bilateral timpan membranlar intakt olmakla birlikte sağ timpan membran arkasında posterior kadranda mor renkli, nabızla korele pulsasyon gösteren kitle görünümü mevcuttu (Şekil 1).

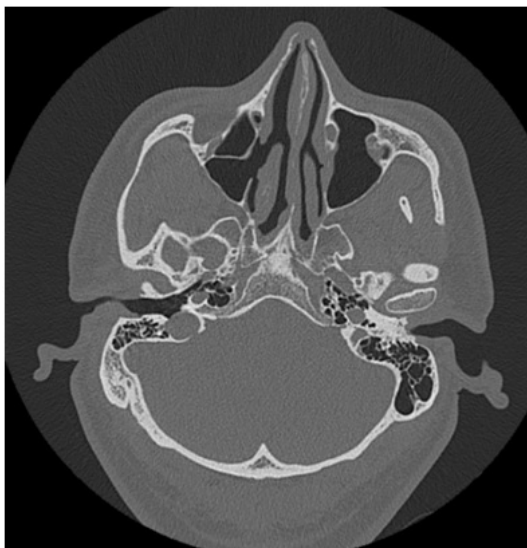

Şekil 1 : Olgunun sağ timpan membran inferior kadranda yerleşim gösteren yüksek juguler bulbul endoskopik görünümü

Sigara ve alkol kullanma öyküsü olmayan hastanın özgeçmişinde özellik yoktu. Hastanın koronal ve aksiyal planda çekilen temporal kemik bilgisayarlı tomografisinde (BT); orta kulak inferior kemik duvarında dehisans ve bu dehisanstan orta kulağa protrüzyon göstermiş olan yüksek ve geniş juguler bulbul tespit edildi (Şekil 2,3). Hastanın daha önceden geçirmiş olduğu ortopedik cerrahide vücuduna platin yerleştirilmesi öyküsü olması nedeniyle Manyetik rezonans görüntülemesi (MRG) yapılamadı.

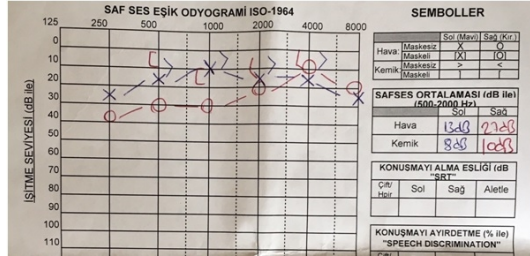


Şekil 2 : juguler bulbul orta kulak kavitesi arasındaki kemik tabaka izlenmekte



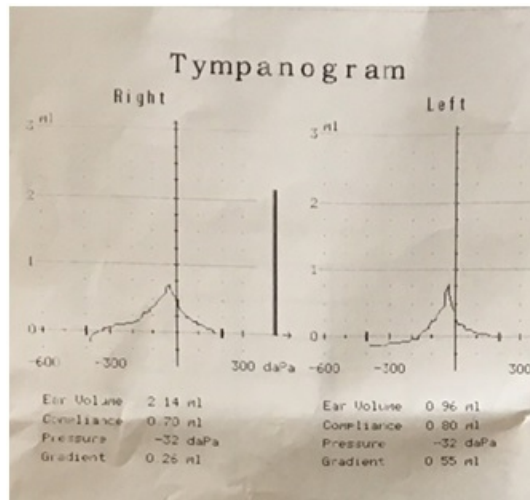
Şekil 3 : juguler bulbul orta kulak kavitesi arasındaki kemik tabaka izlenmekte

Saf ses odyogramda sol kulakta işitmesi normal sınırlarda tespit edilen hastanın çınlama şikayetinin olduğu sağ kulağında ise hafif derecede iletim tipi işitme kaybı (Saf ses odyogram: L:13/8, R:27/10 dB) tespit edildi (Şekil 4).



Şekil 4 : Hastanın saf ses odyogram sonucu

Hastanın timpanogram sonucu bilateral tip A olarak gözlendi (Şekil 5).



Şekil 5 : Hastanın timpanogram sonucu

Hastaya mevcut patolojisi hakkında bilgi verilerek, ilerleyen dönemde damarsal oluşumun büyüme göstermesi durumunda mevcut işitme kaybı düzeyinde ve tinnitus şikayetinin şiddetinde artma olabileceği, ek olarak baş dönmesi gibi ek şikayetlerinin ortaya çıkabileceği bilgisi verildi. Ayrıca kulağa yönelik herhangi başka bir sebeple cerrahi müdahale yapılması gerektiğinde cerrahi esnasında mevcut damarsal patolojisinden abondan kanama meydana gelebileceği bilgisi verildi. Bu sebeplerden dolayı hastaya dehisansın giderilmesine yönelik cerrahi yolla müdahale edilebileceği bilgisi verildi. Ancak hasta cerrahi tedavi seçeneğini tercih etmedi. Hastaya orta ve iç kulağa yönelik herhangi bir operasyon geçirmesi durumunda, cerrahını bu anatomik varyasyonundan haberdar etmesi gerekliliği anlatıldı.

Tartışma ve Sonuç

Yüksek yerleşimli juguler bulb (YYJB); juguler bulbus'un en sık rastlanan gelişimsel bir varyasyonudur [5]. İnternal juguler venin vasküler varyasyonları ve anomalileri sık görülmesine rağmen semptomatik olduğu vakalar nadir olarak karşımıza çıkar ve çoğunlukla rastlantısal olarak tespit edilirler [6]. Tek taraflı işitme kaybı, tinnitus, kulakta dolgunluk hissi ve vestibüler semptomlara yol açabileceği gibi otalji ve migren tipi baş ağrısı nedeni de olabilir. Literatürde popülasyonda sağ tarafta tespit edilen YYJB oranı sol tarafa göre daha fazladır [5]. Bizim vakamızda da geniş ve yüksek juguler bulb hastanın sağ kulağında gözlemlendi. Ayrıca literatürde YYJB'in iletim ve mikst tip işitme kaybına neden olabileceğini vurgulayan çalışmalar mevcuttur [7]. Lin ve arkadaşlarının 5 olgu üzerinde yaptıkları çalışmada, orta kulağa yerleşimli YYJB'nin iletim tipi işitme kaybına neden olduğu belirtilmiştir [8]. Weiss ve arkadaşlarının yaptığı başka bir çalışmada ise, yine 5 olgulu bir seride YYJB'nin iletim tipi işitme kaybına neden olduğu vurgulanmış ve bu durumun sebebi olarak, yüksek yerleşimli bulb'un kemikçik zinciri ile etkileşimi, kulak zarı ile teması ve yuvarlak pencere niş'ine yaptığı obstrüksiyon gösterilmiştir [7]. Yüksek ve dehisans juguler bulb'a bağlı orta kulakta kitle etkisine bağlı olarak stapes tabanının hareketinin kısıtlandığı ve kemikçik zincirin etkilendiği gösterilmiştir. Stapes tabanının hareketi kısıtlanınca ses iletim mekanizmasındaki komplians azalmaktadır. Bu durumda iletim tipi işitme kaybına neden olmaktadır [6,7].

Muayene esnasında orta kulakta kitlesel imaj izlendiği zaman; YYJB ile birlikte orta kulağın tümöral hastalıkları (glomus tümörü, nörofibrom, schwannom, meningiom, fasiyal sinir nöroması, squamöz hücreli karsinom, adenom, adenokarsinom, melanom gibi) ve aberan internal karotis arter gibi patolojiler de akla gelmelidir ve ayırıcı tanıda düşünülmelidir [9]. Otoskopik muayenede kitlenin yerleşim yeri ve rengi bize ayırıcı tanıda yardımcı olabilir. Anterior kadran yerleşimli vasküler karakterli bir kitle aberan karotid arteri düşündürürken, posterior-superior lokalizasyonlu bir kitle fasiyal sinirin nöromasını akla getirir. Glomus timpanikum (GT) ve YYJB her ikisi de timpanik membranın inferiorunda görülmesine rağmen; GT'nin hiperemik bir refle, YYJB'nin koyu mavi-mor renk vermesi ile birbirlerinden ayırt edilebilirler [9,10].

Juguler ven anomalisi düşündürülecek bulguları olan hastalarda tanıya yüksek rezolüsyonlu BT ve Magnetik Rezonans (MR) görüntüleme ile gidilir. BT ile glomus jugulare tümöründen ayırıcı tanısı yapılamayan YYJB olgularında gereği halinde MR anjiyografi ile ileri inceleme yapılabilir. Geniş ve yüksek juguler bulbda asemptomatik vakalar genellikle tesadüfen saptanır ve bu vakalar tedavi gerektirmez, takip önerilir. Ancak YYJB genelde asemptomatik olmakla birlikte, ilerleyen dönemde orta kulak kavitesi içine doğru büyüme gösterip; iç kulak yapılarının altına ve kemikçik zinciri arasına kadar uzanarak nadiren işitme kaybı, tinnitus ve vertigo gibi otolojik problem ve semptomlara sebep olabilmektedir. Yüksek yerleşimli bir juguler bulb, labirentlerin ya da meanın açılışında kanama ya da hava embolisi gibi sorunlara yol açabilir [5]. Yüksek juguler bulbda kranial sinir tutulumuna yol açan çok nadir vakalarda cerrahi düşünülür. Cerrahi sonrası başarı ve semptomların ortadan kalkma şansı ise oldukça yüksektir [4]. Yüksek juguler bulb hastalarına bilinçsizce ve dikkatsizce yapılan orta kulak cerrahilerinde; miringotomi ve timpanomeatal flep elevasyonu sırasında açığındaki juguler bulbun yaralanmasına bağlı olarak önemli morbidite ve mortalite sebebi olabileceği üzerinde durulmuştur [11,12].

Sonuç

Tinnitus yakınmasıyla başvuran hastalarda geniş ve yüksek juguler bulb nadiren görülebilir. Yüksek juguler bulb'a bağlı tinnitüsü olan hastalarda çok nadiren iletim tipi işitme kaybı da görülebilmektedir. Yüksek juguler bulbdan şüphelenilen durumlarda koronal planda çekilen temporal BT ile tanı konabilir. Klinikte nadir görmemize rağmen aslında asemptomatik olarak birçok hastada mevcuttur. Bu nedenle yüksek juguler bulbun orta kulak cerrahisi açısından oluşturduğu riskler bilinmeli, orta kulak cerrahileri öncesi planlamada bu durum mutlaka göz önünde bulundurulmalı ve dikkatli olunmalıdır.

Kaynaklar

1. Atmaca S, Elmali M, Kucuk H. High and dehiscent jugular bulb: clear and present danger during middle

- ear surgery. *Surgical and Radiologic Anatomy* 2014 May;36(4):369-74.
2. Friedmann DR, et al. Prevalence of jugular bulb abnormalities and resultant inner ear dehiscence: a histopathologic and radiologic study. *Otolaryngol Head Neck Surg.* 2012 Oct;147(4):750-6.
 3. Overton SB, Ritter FN. A high placed jugular bulb in the middle ear: a clinical and temporal bone study. *Laryngoscope* 1973;83:1986-91.
 4. Filipović B, et al. High Mega Jugular Bulb Presenting with Facial Nerve Palsy and Severe Headache. *Skull Base.* 2010; 20(6): 465–468.
 5. Karabacakoglu A, et al. Yüksek Yerleşimli Jugular Bulb. *Türkiye Klinikleri J Med Sci* 1997;17:61-4.
 6. Mutlu C, et al. Yüksek Jügüler Bulbus(+). *KBB ve Baş Boyun Cerrahisi Dergisi* 1998;6: 41-3.
 7. Weiss RL, et al. High jugular bulb and conductive hearing loss. *Laryngoscope* 1997;107:321-7.
 8. Lin DJ, Hsu CJ, Lin KN. The high jugular bulb: report of five cases and a review of the literature. *J Formos Med Assoc* 1993;92:745-50.
 9. Tsunoda A, et al. Latent high jugular bulb: case report and significance of neckcompression test. *ORL J Otorhinolaryngol Relat Spec* 1995;57(1):44-7.
 10. O'Leary MJ, et al. Glomus tympanicum tumors: a clinical perspective. *Laryngoscope* 1991; 101: 1038-43.
 11. Bae SC, et al. Single-center 10-year experience in treating patients with vascular tinnitus: diagnostic approaches and treatment outcomes. *Clin Exp Otorhinolaryngol* 2015;8:7-12.
 12. Nakagawa M, Miyachi N, Fujiwara K. A Convenient Sonographic Technique for Diagnosis of Pulsatile Tinnitus Induced by a High Jugular Bulb. *JUM* 2008; 27(1):139-140.

Sunum Bilgisi

Çukurova Kulak Burun Bogaz Derneği 17. Videokonferanslar - 22-24 Mart 2019, Adana