

TİROGLOSSAL KANAL KİSTİ DUVARINDA GELİŞEN PAPİLLER TİROİD KARSİNOMU

PAPILLARY THYROID CARCINOMA DEVELOPING IN THE WALL OF THE THYROGLOSSAL CANAL CYST
Baş Boyun Cerrahisi

Başvuru: 13.02.2022
Kabul: 26.10.2022
Yayın: 26.10.2022

Veli Kırbaç¹, Murat Doğan¹

¹ Adnan Menderes Üniversitesi Tıp Fakültesi

Özet

Tiroglossal kanal kisti , konjenital boyun kitleleri arasında en sık karşımıza çıkan kitlelerdir. Yaklaşık olarak %1 oranında malign dönüşüm gösterme potansiyeli mevcuttur. En sık rastlanılan malign patoloji ise tiroid papiller karsinomlardır. Tiroglossal kanal kisti ve tiroid bezinde senkron papiller tiroid kanseri görülme ihtimali oldukça azdır. Bu çalışmamızda tiroglossal kanal kisti nedeniyle opere edilen ve tiroglossal kanal kisti duvarında papiller tiroid karsinom saptanmış 43 yaş erkek olgu ele alındı. Bu olguda daha sonrasında yapılan total tiroidektomi materyalinde de malignite saptandı.

Anahtar kelimeler: Konjenital boyun kitlesi , Tiroglossal kanal kisti papiller tiroid kanseri

Abstract

Thyroglossal duct cyst is the most frequently encountered mass among congenital neck masses. It has the potential to show malignant transformation at a rate of approximately 1%. The most common malignant pathology is thyroid papillary carcinomas. The incidence of thyroglossal canal cyst and synchronous papillary thyroid cancer in the thyroid gland is very low. In this study, a 43-year-old male patient who was operated for a thyroglossal canal cyst and was found to have papillary thyroid carcinoma in the wall of the thyroglossal canal cyst was discussed. In this case, malignancy was detected in the total thyroidectomy material performed later.

Keywords: Congenital neck mass , Thyroglossal duct cyst papillary thyroid cancer

Giriş

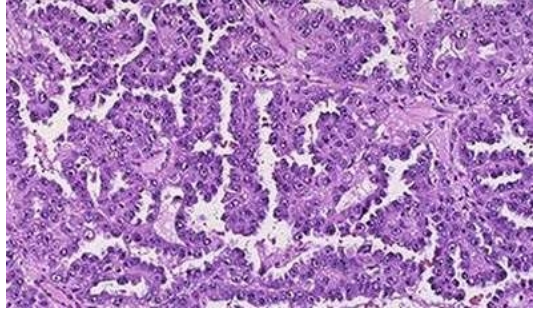
Tiroglossal kanal kisti , konjenital boyun kitleleri arasında en sık karşımıza çıkan kitlelerdir. Tiroglossal kanal kistleri sıklıkla boyun orta hat yerleşimli olmasına rağmen boyun lateral yerleşimli de olabilirler. Genellikle benign seyirli olmalarına rağmen %1 oranında malignite potansiyeline sahiptirler[1,2]. En sık görülen tipi ise papiller karsinomlardır[1,2]. Tiroglossal kanal kisti zemininde veya ektopik yerleşimli tiroid dokularında papiller karsinom gelişebilmektedir[3,4]. Bu olgularda gerçekleştirilen tiroidektomi materyallerinde de karsinom odakları tespit edilebilmektedir.

Bu çalışmamızda tiroglossal duktus kisti nedeniyle opere edilen ve tiroglossal duktus kisti duvarında papiller tiroid karsinom saptanmış 43 yaş erkek olgu ele alındı. Bu olguda daha sonrasında yapılan total tiroidektomi materyalinde malignite saptandı

Olgu Sunumu

43 yaşında erkek olgu , son 1 yıldır mevcut olan ve boyutu giderek artan şişlik nedeniyle kliniğimize başvurdu. Hastanın şişlik olan bölgesinde akıntı hiçbir zaman olmamış. Hastanın sigara ve boyuna radyoterapi öyküsü bulunmamaktaydı. Hastanın yapılan fizik muayenesinde sol servikal zon 2-3 ü kaplayan yaklaşık 4 cm düzgün sınırlı kistik kitle palpe edildi. Tiroid bezinde kitle palpe edilmedi. Hastaya kliniğimizde tiroglossal kanal kisti /

brankial kleft kisti ön planda düşünülerek kist eksizyonu yapıldı. Cerrahi spesmenin patolojik tanısı Tiroglossal kanal kisti zemininde gelişen papiller tiroid karsinomu olarak raporlandı.



Şekil 1 : Papiller tiroid karsinomu histolojik görünümü

Sonucun papiller tiroid karsinomu gelmesi üzerine tiroide yönelik ultrasonografik inceleme planlandı. Yapılan ultrasonografik değerlendirmede tiroid bezi sol lobda benign özellikler multiple nodül saptandı. İnce iğne aspirasyonu biyopsisi benign sitoloji olarak raporlandı. Hastaya daha sonrasında total tiroidektomi ve santral boyun diseksiyonu planlandı. Hastanın tiroidektomi materyali papiller mikrokarsinom olarak raporlandı. Tümörde lenfovasküler invazyon saptanmadı. Ayrıca sol santral 1 adet lenf bezinde metastaz saptandı. Hasta daha sonra radyoaktif iyot tedavi planlaması için ilgili branşa yönlendirildi.

Tartışma

Tiroid bezi embriyonel hayatta dil kökünde oluşur ve tiroglossal kanaldan inerek embriyonel hayatın 7. haftasında hyoid korpusu içine yerleşir ve bilobe olarak tiroidi oluşturur. Kanal 10. haftada kapanır. Dil kökündeki kısmı foramen caecum denen bir çukurluk olarak sonlanır. Normal göçten sonra kanalın bir bölümünün kaybolmayıp kistik hal almasıyla tiroglossal kanal kisti oluşur.

Kist, tiroglossal duktus'un yolu boyunca herhangi bir yerde görülebilir. En sık infrahyoid bölgede (%80) ortaya çıkar[5,6,7]. Ancak intralingual (%2), suprahyoid (%8), suprasternal (%10) yerleşimide olabilir[5,6,7]. Kitle %90 oranında orta hatta, %10 oranında ise hafif lateraldedir. Lateralde ise %95 soldadır[5,6,7]. Bizim olgumuzda da kistik lezyon boyun sol taraftaydı.

Tiroglossal kanal kisti ağrısız, mobil, yumuşak bir kitle olarak karşımıza çıkar. Enfekte olduğunda ağrı, ciltte hiperemi ve odinofaji gelişir. Spontan veya cerrahi olarak dışarı açılırsa buna tiroglossal fistül denir.

Tiroglossal kanal kistinde karsinom gelişme ihtimali oldukça nadirdir. Malign olguların %85 ini papiller karsinom, %7'sini mikst papiller foliküler karsinom, %5'ini yassı hücreli karsinom, %2'sini adenokarsinom ve %1'ini anaplastik karsinom oluşturmaktadır[8].

Tiroglossal kanal karsinomu saptanan hastaların düşük bir kısmında tiroid bezinde de karsinom saptandığını gösteren çalışmalar mevcuttur. Primer odağın tiroid bezi olmasından çok tiroglossal duktus kisti kaynaklı primer odağın olabileceği ve tiroid bezinde senkronize oluşan papiller karsinomun multifokal primer tümör olarak değerlendirilebileceği şeklinde sonuç çıkarılabilir[9].

Bu sebeple tiroglossal kanal kisti karsinomunda tiroidektomi halen tartışılmaktadır. Ancak bu tümörleri gizli tiroid kanserlerinin metastazı olarak değerlendirdiklerinden total tiroidektomiye etkin tedavinin bir parçası olarak görmekteyiz[10]. Bizim olgumuzda da tedaviye tiroidektomi eklenmiş ve tiroid papiller mikrokarsinom saptanmıştır. Bu hastalarda postoperatif radyoaktif İyot tedavisi ve tiroid süpresyon tedavisi önerilmektedir[10].

Bu nedenlerle tiroglossal kanal kisti düşünülen hastalarda kitleye yapılan ince iğne aspirasyon biyopsisi ile papiller tiroid karsinomu saptanması halinde eş zamanlı tiroidektomi önermekteyiz. İnce iğne aspirasyon biyopsisi ile malignite düşünülmeyen ancak kitle eksizyonu sonrasında papiller tiroid karsinomu saptanan hastalarda ise sonradan uygulanacak tiroidektomiye önermekteyiz.

Kaynaklar

1. Wigley TL, Chonkich GD, Wat BY. Papillary duct carcinoma arising in a thyroglossal duct cyst. *Otolaryngol Head Neck Surg* 1997;116 :386-388
2. Thornton CM. Papillary carcinoma arising in a thyroglossal cyst. *Ulster Med J.* 1989;58:111- 113
3. Kandogan T, Erkan N, Vardar E. Papillary carcinoma arising in a thyroglossal duct cyst with associated microcarcinoma of the thyroid and without cervical lymphnode metastasis: a case report. *J Med Case Rep* 2008;2:42.
4. Xu JJ, Kwan K, Fung K. Papillary thyroid carcinoma in a lateral neck cyst: primary of ectopic thyroid tissue versus cystic metastasis. *J Laryngol Otol* 2013;127(7):724-7
5. Konjenital Boyun Kitleleri: Bir Üçüncü Basamak Sağlık Merkezinin Retrospektif Çalışması. a Kulak Burun Boğaz Hastalıkları Kliniği, Sağlık Bilimleri Üniversitesi Dr. Abdurrahman Yurtaslan Ankara Onkoloji Eğitim ve Araştırma Hastanesi, Ankara, TÜRKİYE. 21.06.2019
6. Salih Bakır Kulak Burun Boğaz (KBB) Notları Notları Kitabı . Basım tarihi 2015.
7. Uysal, İ. Ö., Altuntaş, E. E., Güler, C., Tuncer, E. Kliniğimizde 19 Yıllık Periyot Da Takipleri Yapılan Boyun Kitleli Olguların Epidemiyolojik Verilerinin Retrospektif Analizi. *KBB-Forum*, 2010: 9(2), 30–34.
8. Bdesha AS, Layer GT. Primary papillary carcinoma of a thyroglossal duct cyst: A report of a case and literature review. *Br J Surg* 1992; 79: 1248-9. [CrossRef]
9. Tiroglossal Duktus Kistinde İzole Papiller Tiroid Kanseri Isolated Papillary Thyroid Carcinoma in Thyroglossal Duct Cyst Ali Rıza Gökduman1 , Engin Acioğlu1 , Özgür Yiğit1 , Erol Rüştü Bozkurt
10. Yang S, Park KK, Kim JH. Papillary carcinoma arising from thyroglossal duct cyst with thyroid and lateral neck metastasis. *Int J Surg Case Rep* 2013; 4: 704-7. [CrossRe