

İNSİDENTAL SAPTANAN BİR PARAFARENGEAL BÖLGE TÜMÖRÜ: PLEOMORFİK ADENOM

Incidentally detected a parapharyngeal region tumor: pleomorphic adenoma
Baş Boyun Cerrahisi

Başvuru: 11.01.2023
Kabul: 22.02.2023
Yayın: 22.02.2023

Batuhan Pişet¹, Seyit Mehmet Ceylan¹

¹ Fatih Sultan Mehmet Eğitim ve Araştırma Hastanesi

Özet

Parafarengeal bölge tümörleri tüm baş boyun tümörlerinin yaklaşık %0.5 ini oluşturur ve bu alandaki tümörlerin % 23 ile % 46'sı pleomorfik adenomdur. Bu alandaki pleomorfik adenomlar parotis bezinin derin lobu kaynaklı olabilmekle birlikte yer değiştirmiş bir tükürük bezi dokusundan da kaynaklanabilir. Kesin tedavisi cerrahi eksizyondur. Boyutu ve yerleşim yerine göre semptom gösterebildiği gibi asemptomatik de olabilir. Bizim yazımızda da asemptomatik bir pleomorfik adenom olgusunun literatür eşliğinde sunulması planlanmıştır.

Anahtar kelimeler: pleomorfik adenom, parafarengeal alan baş boyun tümörleri

Abstract

Parapharyngeal region tumors constitute approximately 0.5% of all head and neck tumors, and 23% to 46% of these tumors are pleomorphic adenomas. Pleomorphic adenomas may originate from the deep lobe of the parotid gland, but may also arise from a displaced salivary gland tissue. Its definitive treatment is surgical excision. It can show symptoms based on size and location, although it may also be asymptomatic. In our article, we aimed to present an asymptomatic pleomorphic adenoma case alongside review of literature.

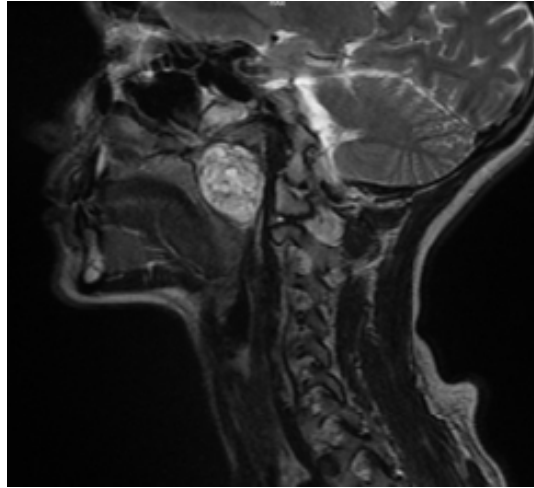
Keywords: pleomorphic adenoma, parapharyngeal region head and neck tumors

Giriş

Literatüre göre parafarengeal bölge tümörleri tüm baş boyun tümörlerinin yaklaşık %0.5 ini oluşturur ve bu alandaki tümörlerin % 23 ile % 46'sı pleomorfik adenomdur[1,2]. Burada nadir şekilde parafarengeal boşluğa lokalize bir pleomorfik adenom olgusu sunulmuştur.

Olgu Sunumu

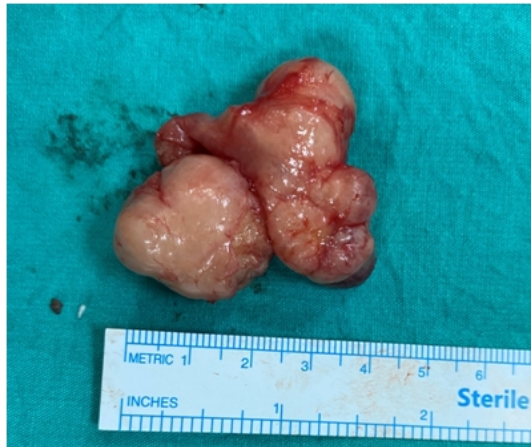28 yaşında kadın hasta nöroloji bölümünde baş dönmesi şikayetine yönelik çekilen MRG'de nazofarenks posterior duvarından parotis glandına kadar uzanım gösteren kitlesel lezyonu görülmesi üzerine bölümümüze başvurdu. Hastanın baş dönmesi dışında şikayeti yoktu. Muayenesinde sağ palatin tonsil ve sağ torus tubarius düzeyinde dolgunluk mevcuttu. Diğer muayeneleri normaldi.



Şekil 1 : Kitlenin kontrastlı boyun MR görüntüsü

Hastanın kontrastlı boyun MRG'si "parafaringeal yağlı plan içerisinde, düzgün konturlu, yaklaşık 40x36x46 mm çapında schwannomu düşündüren kitle" olarak rapor edildi (Şekil 1). Ayrıca hastanın karotis arter BT anjiyografi ve DSA (dijital substraksiyon anjiyografi) tetkiklerinde kontrastlanma izlenmedi.

Hastanın kitlesi transservikal yaklaşımla eksize edilerek tam olarak çıkartıldı. Herhangi bir komplikasyon gözlenmedi. Postoperatif 3. günde dreni çekilerek taburcu edildi. Patolojisi pleomorfik adenom olarak rapor edildi (Şekil 2).



Şekil 2 : Kitlenin makroskopik görünümü

Tartışma

Kapsamlı bir literatür incelemesinde, parafaringeal boşlukta de novo ortaya çıkan çok az sayıda pleomorfik adenom vakası bildirilmiştir. Pleomorfik adenom bizim vakamızda olduğu gibi aberan ya da yer değiştirmiş tükürük bezi dokusundan geliştiği gibi parotis derin lobu kaynaklı da olabilir[3]. Bu vakada olduğu gibi görüntüleme testleri sırasında tesadüfen teşhis edilebildiği gibi boyun rahatsızlığı, ağızda kitle, boyunda kitle ve baş ağrısı şikayetleriyle de ortaya çıkabilir. BT ve MRG, hastalığın boyutunu, yerel yayılımını ve ayrıca bir dereceye kadar tümörün tipini belirlemede yardımcı olurlar. Kontrastlanma vasküler ve nörojenik tümörlerde görülür. Sağlam yağ düzleminin

varlığı, iyi huylu tümörleri kötü huylu olanlardan ayırmaya yardımcı olur. Parotis derin lobu ile kitle arasında sıkışan yağ tabakasını gösteren ince translusen hat tümörün parotis derin lob kaynaklı mı olduğunu ya da de novo olarak mı ortaya çıktığını ayırt etmeyi sağlar[4]. Parafaringeal kitlelerin değerlendirilmesinde MRG' nin BT'ye üstünlüğü gösterilmiştir[5]. Konvansiyonel anjiyografi, ameliyat öncesi ayırıcı tanı için yardımcı olabilir ve tümör vaskülaritesini ve boyutunu azaltmak için bir seçenek olarak önerilen ameliyat öncesi embolizasyon olasılığı için yararlıdır[6,7]. Ayrıca, bazı yazarlar intraoperatif kanamayı azaltmak için rutin anjiyografi ve perioperatif embolizasyon kullanmaktadır[8]. Biz vakamızda DSA tetkiki yaptırarak ve vasküler bir tümör olmadığına karar verdiğimiz için embolizasyonu uygulanmadı. İnsizyonel biyopsi ya da iğne biyopsisi komplikasyonlar nedeniyle gerekli değildir ve cerrahi eksizyon ile tedavi ve tanı süreci tamamlanmış olur.

Parafaringeal alan Shahinian'ın önerisine göre anatomik olarak üst, orta ve alt kompartman olarak üç bölgeye ayrılmıştır. Lezyonun hangi kompartmanda olduğuna göre cerrahi yaklaşım değişebilmektedir. Pratik olarak üst kompartmandakilere transmastoid, ortadakilere transparotid, alttakilere ise transservikal yaklaşım şeklinde bir yol izlemek daha akılcı olacaktır[9]. Hastamızın lezyonu prestiloid bölge yerleşimliydi ve hyoid seviyesi ile kafa tabanı arasında uzanıyordu. Parotisten sınırları ayırt edilebiliyordu. Transservikal yaklaşımda künt parmak diseksiyonuyla tümörün sınırlarına ulaşarak diseke edilebildi. Parotis ilişkili benign bir tümörde bu diseksiyon sağlanamayacağı için transparotid yaklaşım daha uygun olacaktır. Bu bölge tümörlerine transoral yaklaşım da mümkün olmakla birlikte kanama kontrolü ve yeterli görüş alanının sağlanamaması riski mevcuttur. Mandibula ayrılarak yapılan prosedürler de bu bölgeye direk görüşü ve erişimi sağlar. Ayrıca superiorda kafa tabanına uzanım gösteren kitlelerde Fisch'in tanımladığı infratemporal fossaya Tip A,B ve C şeklindeki yaklaşımlar da halen güncelliğini korumaktadır[10].

Kaynaklar

1. Arsheed H Hakeem et al. World J Surg Oncol. 2009; 7: 85. 10.1186/1477-7819-7-85.
2. Batsakis JG, Sniege N. Parapharyngeal and retropharyngeal space diseases. AnnOtolRhinolLaryngol 1989;98:320-1.
3. Varghese BT et al.: A case report: Pleomorphic adenoma of minor salivary gland in the parapharyngeal space. World J SurgOncol2003.
4. Lloyd GAS, Phelps PD: The demonstration of tumours of the parapharyngeal space by magnetic resonance imaging. Br JRadiol1986, 59:675-683.
5. Tsushima Y, Matsumoto M, Endo K: Parotid and parapharyngeal tumours; tissue characterization with dynamic magnetic resonance imaging. Br J Radiol1994, 67:342-345.
6. Llorente JL et al. Hemangiopericytoma of the parapharyngeal space. OtolHeadNeckSurg1999;120:531-3.
7. Carrau RL, Johnson JT, Myers EN. Management of tumors of the parapharyngeal space. Oncology 1997;11:633-40.
8. Craven JP, et al. Current management and clinical outcome of hemangiopericytomas. Am JSurg 1992;163:490-3.
9. Shahinian H, Dornier C, Fisch U. Parapharyngeal space tumors: the infratemporal fossa approach. Skull Base Surg 1995;5:73-81.
10. Fisch, U, Pillsbury H.C.: Infratemporal approach to lesions in the temporal bone and base of the skull. Archs Otolaryng. 105: 99-107 (1979).