

SERVİKAL GANGLİONÖROMANIN YÖNETİMİ VE TANISINDAKİ GÜÇLÜKLER

DIFFICULTIES IN THE MANAGEMENT AND DIAGNOSIS OF
CERVICAL GANGLIONEUROMA
Baş Boyun Cerrahisi

Başvuru: 22.02.2023
Kabul: 20.03.2023
Yayın: 28.03.2023

Sertaç Düzer¹, Nihat Susaman¹, Öner Sakalhoğlu¹, Ahmet Kılıçarslan¹, Seda Nur Mungan²

¹ Elazığ Eğitim ve Araştırma Hastanesi
² Elazığ Fethi Sekin Şehir Hastanesi

Özet

Ganglionöromlar, nöral krest hücre kökenli bir hücre dizisi olan sempatoblastların periferik türevlerinden kaynaklanan iyi huylu tümörlerdir. Bu yazıda klinik olarak sadece boyunda şişlik ile başvuran 5 yaşındaki bir olgu sunduk. Hastanın preoperatif yapılan ince iğne aspirasyon biyopsisi nondiagnostik gelmesine rağmen, kitle cerrahi eksizyon sonrası patolojik incelemede ganglionöroma olarak saptandı. Biz bu olguda nadir görülen bu patolojinin tanı ve tedavisindeki tecrübelerimizi tartıştık.

Anahtar kelimeler: Ganglionörom, Pediyatrik Servikal

Abstract

Ganglioneuromas are benign tumors that arise from peripheral derivatives of sympathoblasts, a cell line of neural crest-cell origin. In this article, we presented a 5-year-old case who presented clinically only with swelling in the neck. Although the preoperative fine needle aspiration biopsy of the patient was nondiagnostic, the mass was found to be ganglioneuroma in the pathological examination after surgical excision. In this case, we discussed our experience in the diagnosis and treatment of this rare pathology.

Keywords: Ganglioneuroma, Pediatric Cervical

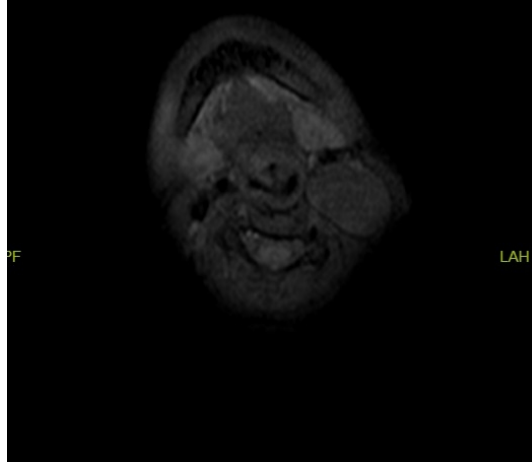
Giriş

Ganglionöromlar, nöral krest hücre kökenli bir hücre dizisi olan sempatoblastların periferik türevlerinden kaynaklanan iyi huylu tümörlerdir [1]. Ganglionöroma, ganglionöroblastomlar ve nöroblastomlarla birlikte, periferik nöroblastik tümörler adı verilen bir tümör grubunda yer alır [2]. Nöroblastik tümörler, çocukluk çağı tümörlerinin %6'sını oluşturur ve en sık olarak karın (%65-80) veya toraks (%10) yerleşimli olup, sadece %5'i baş ve boyunda ortaya çıkar [3]. Bildirilen ganglionöroma insidansı 1.000.000'de 1'dir [4]. Bildirilen servikal ganglionöroma vakalarında sempatik zincir en yaygın kaynaktır. Ganglionöromların ortalama başlangıç yaşı 11'dir ve kızlarda biraz daha yüksek insidans vardır [5]. Genellikle asemptomatikler ve en sık yerleşim yerleri posterior mediasten ve retroperitondur [1]. Semptomlar genellikle kitle etkisinden kaynaklanır veya tümör içindeki salgı bileşenlerinden gelen sempatik aktiviteyi temsil eder. Sempatik zincirin konumu, tümörün parafaringeal veya retrofaringeal boşluğa kolayca yayılma fırsatı verir. Büyümeden bu alanlara kitle etkisi faringeal duvarın, kraniyal sinirlerin, östaki tüplerinin veya vasküler yapıların bası semptomlarına neden olabilir. Hastalar disfaji, globus hissi, dispne veya horlama ve obstrüktif uyku apnesi bildirerek yanlış tanıya neden olabilir. Fonksiyonel tümörler, sempatik cevap olarak hipertansiyon, ishal, terleme, ateş basması gibi semptomlar ortaya çıkarabilir [6-7].

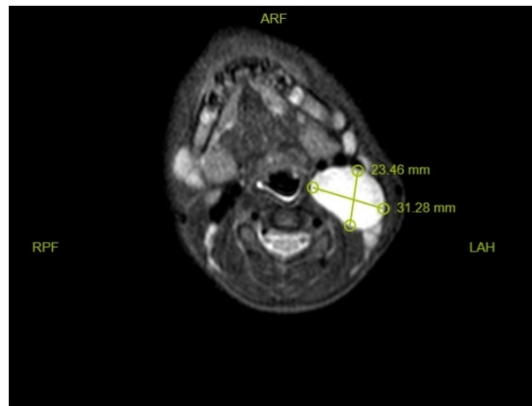
Olgu Sunumu

5 yaşındaki kız çocuk hasta, yaklaşık 1 yıldır boyunda, büyüğü solda olmak üzere her iki tarafta ele gelen şişlik şikayeti ile kliniğimize başvurdu. Kitle ağrısızdı ve herhangi bir sistemik veya lokal obstrüksiyon semptomu göstermiyordu. Hastanın nazofarenks, orofarenks ve larinks bölgelerinde primer odak olabilecek bir patolojisi

saptanmadı. Boyun muayenesinde sol submandibuler bölgede level 2a düzeyinde yumuşak kıvamlı, fikse olmayan, düzgün yüzeyle ve üzerinde ısı artışı hissedilmeyen kitle saptandı. Hastaya ayırıcı tanı yapılması amacı ile USG ve kontrastlı boyun MR görüntülemeleri yapıldı.Yapılan radyolojik incelemesinde T1 ağırlıklı MR görüntülemesinde hipo-izointens, T2 ağırlıklı MR görüntülemesinde hiperintens kitle lezyonu izlendi (Şekil 1/2).



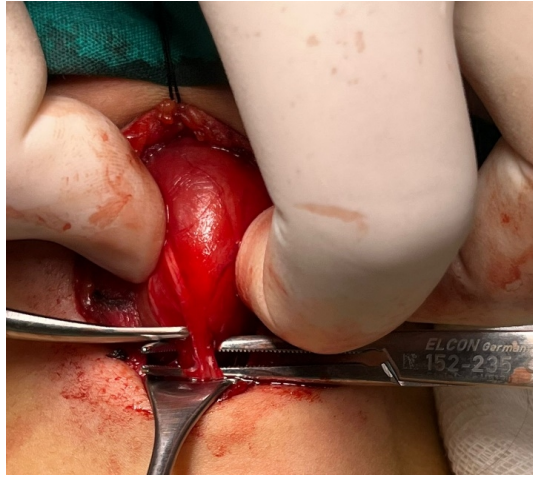
Şekil 1 : Axial planda çekilen T1 ağırlıklı boyun MR görüntülemesinde hipo-izointens görünen kitle



Şekil 2 : Axial planda çekilen T2 ağırlıklı boyun MR görüntülemesinde hiperintens görünen kitle

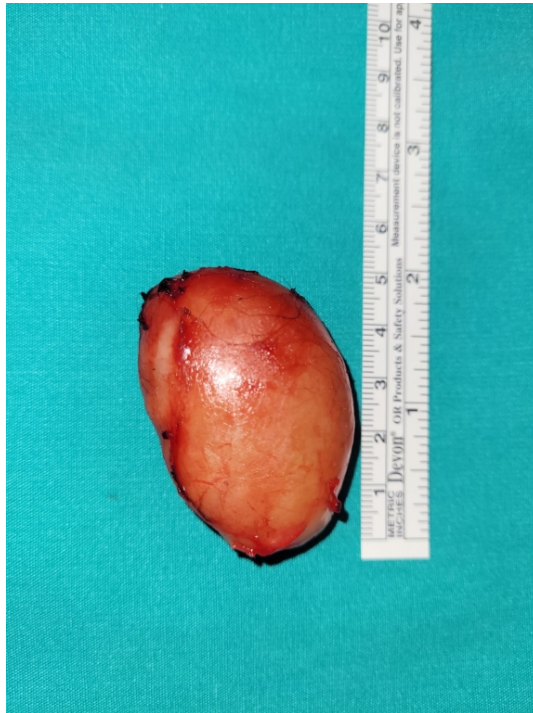Bunun üzerine sitolojik inceleme için hastanın sol submandibuler bölgesindeki kitlesinden ince iğne ile aspirasyon yapıldı. Sonuç yetersiz,nondiagnostik örnek olarak raporlandı.

Hastaya genel anestezi altında kitle eksizyonu operasyonu yapıldı. Transservikal olarak kitleye yaklaşıldı. 4 cm lik insizyon hattı oluşturuldu. Kitle çevre dokulardan diseke edildi. Kitlenin sinir lifleriyle sarılı olduğu görüldü (Resim 3).



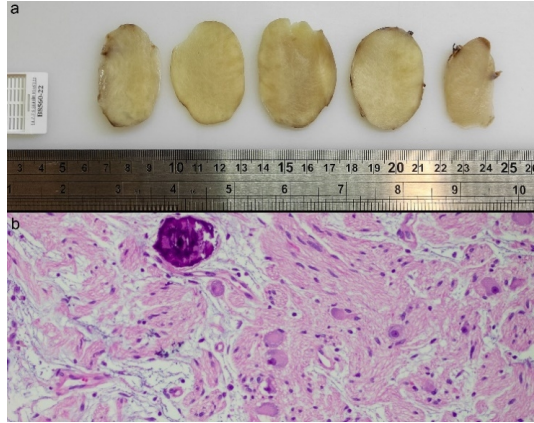
Şekil 3 : Kitlenin sinir lifleriyle çevrili olarak görüldüğü intraoperatif görüntüsü

Nörojenik kaynaklı bir tümör olduğu düşünüldü. Kitle çevre dokular korunarak en blok çıkartıldı (Resim4).



Şekil 4 : Spesmen Görüntüsü

Spesmen patoloji sonucu ganglionöroma olarak raporlandı. Ganglionöromların mikroskopik incelemesinde, demetler oluşturan oval çekirdekli fusiform Schwann hücreleri izlenmekte olup arada periferik yerleşimli, iri veziküler çekirdekli, yer yer binökleer ve belirgin nükleolusa sahip, geniş granüler eozinofilisitoplazmalı ganglion hücreleri görülmektedir (Resim 5).



Şekil 5 : Ganglionöroma ait makroskopik (a) ve mikrokalsifikasyon içeren mikroskopik görünüm (Hemotoksilen & Eozin boyası, X200)

Tartışma

Ganglionörom ilk kez 1870 yılında Loretz tarafından tanımlanmıştır [8]. Merkezi sinir sisteminin farklılaşmamış hücreleri olan primordial nöral krest hücrelerinden kaynaklanır. Nöroblastik diferansiyasyonun derecesi, tipi, malignite potansiyeli ve schwann stroma gelişimine göre periferik nörojenik tümörler; nöroblastoma, ganglionöroblastoma ve ganglionöroma olmak üzere üç alt gruba ayrılmaktadır [9]. Bunlar içinde ganglionörom; benign karakterli, sıklıkla sempatik gangliyon hücreleri veya adrenal medulla hücrelerinden kaynaklanan, nadir ve yavaş büyüyen bir tümördür. Histolojik olarak gangliyon hücrelerinden meydana gelmiştir ayrıca schwann hücreleri ve fibroz doku da içermektedir [1].

Bir ganglionöroma yerleşimine ilişkin ilk rapor de Quervain tarafından 1899 yılında yapılmıştır [8]. Ganglionöroma genellikle karın veya göğüste oluşur, ancak baş ve boyun bölgesinde de ortaya çıkabilir [3]. Boyun bölgesinde en sık görülen orijin servikal sempatik zincirdir ancak gırtlak, farenks ve vagus sinirinin ganglionunda da bulunabilir [10].

Ganglionöromların düşük düzeyde sekretuar aktiviteye sahip olduğu veya hiç sekretuar aktiviteye sahip olmadığı kabul edilir, ancak aktivite durumunda bile hastalar nadiren semptomatiktir [8].

Ganglionöromun ameliyat öncesi kesin histolojik tanısı zordur. Çeşitli yöntemler mevcuttur. Bir tanı prosedürü olarak ince iğne aspirasyon sitolojisi, ganglionöroma için her zaman kesin değildir. Ganglionöromların en karakteristik histolojik özelliği matür gangliyon hücrelerinin varlığıdır. Makroskopik olarak, gerçek bir kapsül nadir olmasına rağmen, ganglionöromlar enkapsüle edilmiş gibi görünebilir [3]. Mikroskopik olarak tümörler, nörofibrom veya nörolemmoma benzeyen kesişen işsi hücre demetleri, gevşek miksoid stroma ve hem morfolojik hem de immünohistokimyasal olarak normal gangliyon hücrelerine benzeyen displastik gangliyon hücrelerinden oluşur. İmmünohistokimya, tümörün kökenini ve ayırıcı tanıyı belirlemede yardımcı olabilir, ancak tanı için gerekli değildir [11].

Ganglionöroma, parafaringeal boşluktaki tükürük bezi tümörlerinden, parotis bezinin medialinde, tümör ve bez arasında anatomik bir sınır çizen yağlı bir çizginin varlığı ile ayırt edilir [5]. Bu bağlamda, bir servikal kitle için diğer olası ayırıcı tanılar, tüberküler adenit, brankial kist, lipom, kistik higroma, faringeal divertikül, karotis cisim tümörü, tiroid nodülü ve lenfomadır [12].

İzole ganglionöromalara ek olarak, bu tümör multipl endokrin neoplazi tip 2B (MEN2B) ve nörofibromatoz 1 ile

birlikte ortaya çıkabilir. Ganglionörom tanısı konan çocuklarda, MEN 2B sendromunun dışlanması için klinik öyküleri dikkatli bir şekilde gözden geçirilmelidir. Hastada pozitif aile öyküsü, gastrointestinal bozukluklar, marfanoid yüz, çoklu ganglionöromlar bulunabilir [13].

Teşhis, meduller tiroid karsinomun erken saptanmasına ve mortalitenin önlenmesine yol açabileceğinden, şüpheleniliyorsa, RET proto-onkogeni için moleküler bir analiz yapılabilir.

Bu tümörlerin cerrahi rezeksiyonu altın standart tedavidir [3]. Kesin tanı sadece cerrahi eksizyon ve çıkarılan bu kitlenin histopatolojik olarak incelenmesinden sonra konulabilir. Cerrahi eksizyon tedavi ve kür için iyi bir seçenektir. Eğer tümör total olarak çı

Kaynaklar

1. Georger B, Hero B, Harms D, Grebe J, Scheidhauer K, Berthold F. Metabolic activity and clinical features of primary ganglioneuromas. *Cancer* 2001;91:1905- 1913.
2. Lonergan GJ, Schwab CM, Suarez ES, Carlson CL. From the archives of the AFIP: neuroblastoma, ganglioneuroblastoma, and ganglioneuroma: radiologicpathologic correlation. *Radiographics*. 2002;22(4):911–34.
3. Califano L, Zupi A, Mangone FM, Long F. Cervical ganglioneuroma: Report of a case. *Otolaryngol Head Neck Surg* 2001; 124: 115-6. [CrossRef]
4. Shetty PK, Shetty PK. Ganglioneuroma always a histopathological diagnosis. *Online J Health Allied Sci* 2011; 9:4.
5. Cannady SB, Chung BJ, Hirose K, Garabedian N, Van Den Abbeele T, Kontai PJ. Surgical management of cervical ganglioneuromas in children. *Int J Pediatr Otorhinol* 2006; 70: 287-94.
6. Olsen KD. Tumors and surgery of the parapharyngeal space. *Laryngoscope* 1994;104 (Suppl 63):1-28.)
7. Hughes KV, Olsen KD, McCaffrey TV. Parapharyngeal space neoplasms. *Head Neck* 1995;17(2):124-30
8. Kaufman MR, Rhee JS, Fliegelman LJ, Costantino PD. Ganglioneuroma of the parapharyngeal space in a pediatric patient, *Otolaryngol Head Neck Surg* 2001; 124: 702-4
9. Shimada H, Brodeur GM. Tumors of peripheral neuroblast and ganglion cells. In: Bigner DD, McLendon RE, Bruner JM, editors. *Russel and Rubinstein's pathology of tumors of the nervous system*. Vol. 2, 6th ed. London: Arnold; 1998. p. 493- 533
10. Gopal A, Singh S, Sridhar M, Khurana N. Cervical Sympathetic chain ganglioneuroma: case report and review of literature. *IOSR J Pharm* 2015; 5: 8-11.
11. Cotton RT, Ballard ET, Zwerdling T, Ballard ET, Myer III CM, Koch BL. Tumors of the head and neck in children. In: Thawley SE, Panje WR, Batsakis JB, Lindberg RD, eds. *Comprehensive Management of Head and Neck Tumors*. 2nd ed. Philadelphia: WB Saunders; 1999. p. 1846-1902.
12. Pucci A, Pucci E, Santini F, ve diğerleri: Tiroid nodülü özelliklerine sahip bir ganglionöroma: tanısal ipucu olarak ince iğne biyopsisinde yoğun ağrı. *Tiroid* 2009;19:201-204 tümörleri. *Laringoskop* 1972;82:1292-1305
13. M. Torre, G. Martucciello, I. Ceccherini, et al. Diagnostic and therapeutic approach to multiple endocrineneoplasia type 2B in pediatric patients, *Pediatr. Surg. Int.* 18 (2002) 378—383
14. Song Y, Liu H. Management of ganglioneuroma in the neck. *Lin Chung Er Bi Yan Hou Tou Jing Wai Ke Za Zhi* 2012; 26(9):392-3.

Sunum Bilgisi

43. ULUSAL KBB KONGRESİNDE POSTER OLARAK YER ALMIŞTIR

