

OROFARENKS' TEN KOANA' YA: NADİR VE İLGİNÇ BİR YABANCI CİSİM

A RARE AND STRANGE FOREIGN BODY: FROM OROPHARYNX
TO CHOANA
Pediatrik KBB

Başvuru: 01.03.2023
Kabul: 30.10.2023
Yayın: 30.10.2023

Mehmet Akif Alan¹, Berat Demirci¹, Hilal Yücel¹, Abitter Yücel¹, Kevser Dikeroğlu¹

¹ Sağlık Bilimleri Üniversitesi Konya Şehir Hastanesi

Özet

Orofarengeal yaralanmalar, tüm pediatrik travmaların tahminen %1 'ini oluşturmaktadır. En yaygın oluşum şekli oyun oynarken veya koşarken düşmedir. Çoğu vaka komplike olmayan orofarengeal yaralanma şeklinde olup sekelsiz iyileşse de ağız boşluğunun zengin vasküler yapısı ve havayolunu etkileme potansiyeli nedeniyle ciddi morbidite ve mortaliteye neden olabilecek yaralanmalar da olabilir. Bu olguda 3 yaşında bir erkek hastada ağız içinden nazofarenkse ve koanaya uzanan, yarım daire şeklinde, yaklaşık 50 cm çapında metal çubuk şeklinde bir yabancı cismin (soba kovası taşımada kullanılan bir alet) çıkarılması ve vaka yönetimi güncel literatür bilgileri eşliğinde tartışıldı.

Anahtar kelimeler: yabancı cisim, orofarenks oral kavite pediatrik

Abstract

Oropharyngeal traumas account for an estimated 1% of all pediatric traumas. The most common form is falling while playing or running. Although most cases are uncomplicated and heal without sequelae but there may be injuries that can cause serious morbidity and mortality due to the rich vascular structure of oral cavity and its potential to affect the airway. In this case, the removal of a semicircular, metal rod-shaped foreign body (an instrument that carries stove bucket) with a diameter of approximately 50 cm extending from the mouth to the nasopharynx and choana in a 3-year-old male patient and case management were discussed in the lights of current literature.

Keywords: Foreign body, oropharynx oral cavity pediatric

Giriş

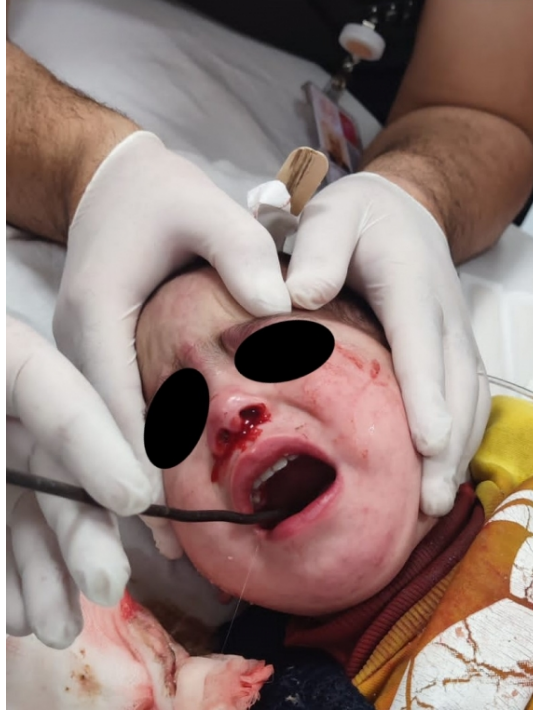Orofarengeal yaralanmalar, tüm pediatrik travmaların tahminen %1 'ini oluşturmaktadır [1]. Tipik olarak bildirilen nesnelere arasında yazı gereçleri (örn. kalem, kurşun kalem), diş fırçaları, dondurma çubukları, lolipoplar, yemek kapları ve pipetler yer alır [2,3]. Yaygın oluşum mekanizması küçük bir çocuğun ağızında bir nesneyle düşmesi veya bir oyun arkadaşı ya da bakıcısı tarafından ağızına bir nesne itilmesidir. Bunlar arasında en yaygın neden oyun oynarken veya koşarken düşmedir [4].

Oral kavite ve orofarenks; dil, diş, damak, yanak mukozası, tonsil dokusu, orofarenks duvarı ve kas yapısı gibi çeşitli yapılardan oluşması nedeniyle yaralanmanın yeri ve düzeyine göre farklı yaklaşımlar gerektirmektedir. Ayrıca komşuluğundaki nörolojik ve vasküler önemli anatomik yapılardan dolayı yapılacak işlemlerde dikkatli davranılması gerekmektedir [5].

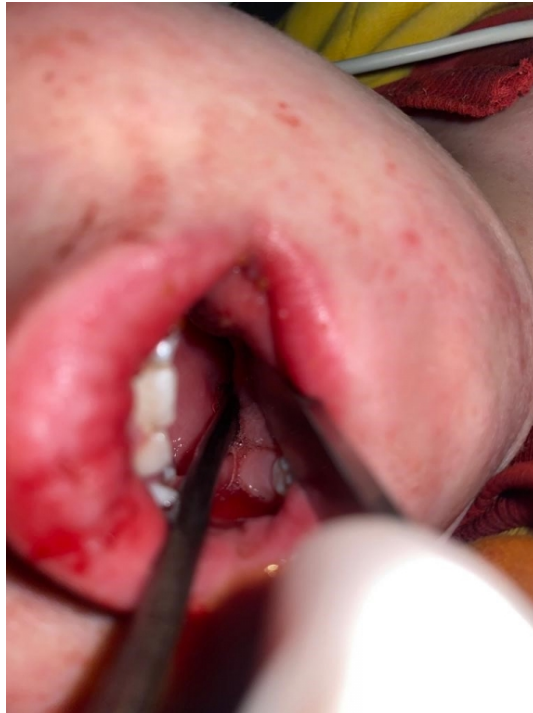Ağız boşluğunun zengin damar yapısı nedeniyle, yaralanmalar kolayca kanama eğilimindedir, ancak hızla iyileşme göstermektedir. Çoğu vaka herhangi bir uzun vadeli sekel bırakmadan iyileşmesine rağmen görünüşte zararsız olan orofarengeal yaralanmalardan bazılarının afazi, hemipleji ve hatta ölüm gibi durumlara yol açtığı ile ilgili çalışmalar mevcuttur [5]. Bu olgu sunumunda 3 yaşında bir erkek hastada ağız içinden nazofarenkse uzanan, yarım daire şeklinde, yaklaşık 50 cm çapında metal bir yabancı cismin çıkarılması ve vaka yönetimi güncel literatür bilgileri eşliğinde tartışılmıştır.

Olgu Sunumu

Oral kaviteden içeriye uzanım gösteren oval, metal bir çubuk şeklinde yabancı cisim nedeniyle 3 yaşında erkek hasta ailesi tarafından acil servise getirildi.

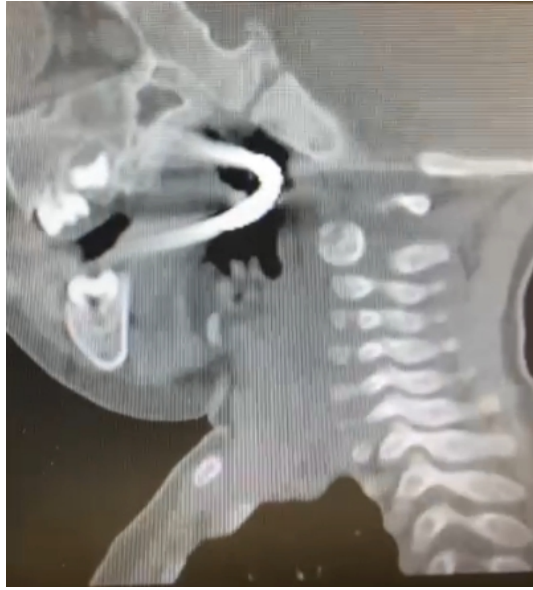

Şekil 1 : 3 yaşında erkek hastada ağız içinden koanaya uzanan rijit metal yabancı cisim

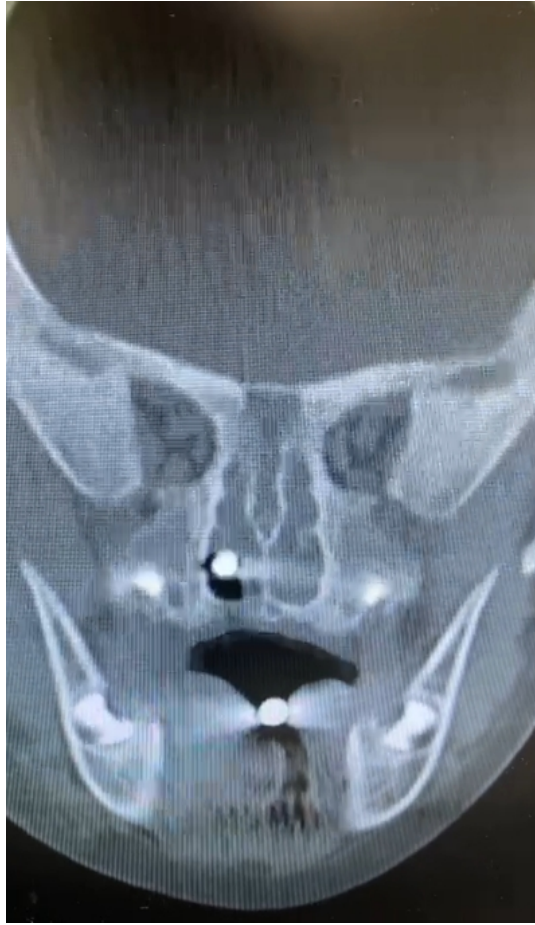

Şekil 2 : Yabancı cismin ağız içinden görüntüsü

Aileden alınan anamnezde yabancı cismin soba kovası tutmak için kullanılan bir alet olduğu ve kazanın evde kardeşleri ile oynadığı sırada düşme sonucu gerçekleştiği öğrenildi. Aile travma sonrası burundan kanama olduğunu, herhangi bir nörolojik semptom olmadığını belirtti. Hastanın acil serviste ilk değerlendirmesinde bilincinin açık, koopere, oryante fakat ajite olduğu izlendi. Nazal kavitede kan pıhtıları izlenirken, aktif kanama izlenmedi. Hastanın orofarenks muayenesinde dil, bilateral tonsil lojları, yumuşak ve sert damakta laserasyon, aktif kanama odağı izlenmedi. Hastaya gerekli tetanoz ve antibiyotik profilaksisi yapılarak yabancı cisim hareket etmeyecek şekilde ileri değerlendirme için Maksillofasial BT çekildi.



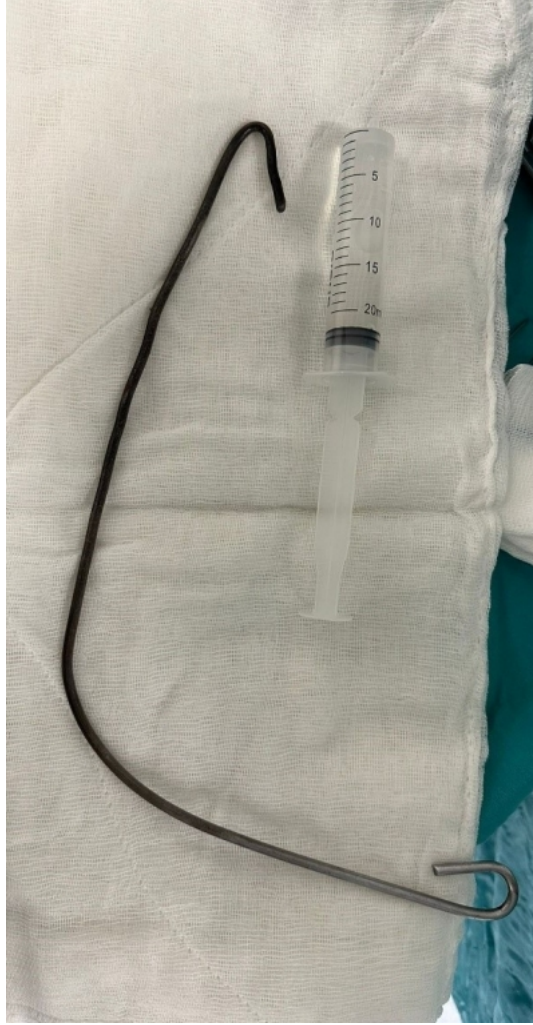
Şekil 3 : Yabancı cismin sagittal plan BT görüntüsü



Şekil 4 : Yabancı cismin koronal plan BT görüntüsü

Maksillofasial BT görüntülerinde cismin orofarenksten nazofarenkse ve sağ koanaya uzandığı ayrıca orofarenks ve nazofarenks posterior duvarında vasküler ve nörolojik bir yaralanma olmadığı izlendi. Hastanın ebeveynlerinden aydınlatılmış onam alınarak ameliyathane şartlarında, genel anestezi altında yabancı cismin çıkarılmasına karar verildi.

Hasta ameliyathane şartlarında operasyona alındı. Steril örtünmeyi takiben öncelikle sedoanaljezi altında, nazal oksijen desteği ile koanaya yerleşmiş olan yabancı cisim sırasıyla posterior, inferior ve anterior yönde dikkatli bir manevra yapılarak güvenli bir şekilde ağızdan çıkartıldı.



Şekil 5 : Tümüyle çıkarılmış cisim

İşlem sonrası kanama izlenmedi. Burun ve nazofarenksin endoskopik olarak değerlendirilmesi ve olası yaralanmaların tespit edilmesi için hasta anestezi ekibi tarafından orotrakeal entübe edildi. Güvenli havayolu oluşturulduktan sonra 0 endoskop ile burun ve nazofarenks değerlendirildi. Aspirasyon ve lokal tampon uygulaması sonrası sağ koana bölgesinde ostium tuba auditivanın inferiorunda minimal laserasyon görüldü. Adenoid dokusunda da yaklaşık 3-4 mm derinliğinde laserasyon izlendi. Burun, nazofarenks ve orofarenkste başka bir patoloji izlenmedi ve ameliyata son verildi. Hasta postoperatif 1. günde antibiyotik profilaksisi ile taburcu edildi. Postoperatif 1. ay kontrolünde de herhangi bir patoloji izlenmedi.

Tartışma

Pediyatrik popülasyonda görülen orofarengal yabancı cisimler çoğunlukla fıstık, fındık gibi kuruyemişler, oyuncaklar, para gibi küçük ve küçük parçalı nesnelere oluşur [6]. Yaş grubunun getirdiği kooperasyon güçlüğü ve orofarengal bölgede aspirasyon riskinin yüksek olması bu vakaların yönetim ve tedavisini zorlaştırmaktadır. Bu nedenler bazen hastaların ameliyathane şartlarında tedavisini zorunlu kılar. Bu vakalarda aileden alınacak detaylı bir anamnez çok önemli olduğu gibi ihmal, suistimal veya başkaca adli bir durum olabileceği şüphesi de akılda bulundurulmalıdır. Yaralanmanın şekli ve şiddetini anlayabilmek için müdahale öncesi detaylı muayene yapılmalıdır. Yaralanmanın şekline ve ciddiyetine göre ilgili branşların görüşleri alınarak multidisipliner bir yaklaşımla vakayı ele almak da gerekebilir. Acil serviste profilaktik tedaviler de başlanmalıdır. Neredeyse tüm

orofaringeal yaralanmaların ağız ve deri florası ile kontamine olduğu kabul edilir; ancak antibiyotik tedavisi tartışmalıdır. Antiseptiklerin ve cilt temizleyicilerin kullanımı ile ilgili de farklı ve zıt görüşler vardır [7].

Fleksible laringoskopi orofaringeal travma ve yabancı cisimlerde uygun şartlarda çoğu zaman ilk başvuru olan görüntüleme yöntemlerinden biri olmaktadır. Non-invaziv, kolay uygulanabilir ve kolay ulaşılabilir olması ve hava pasajında, mukozada veya submukozada yüzeysel yerleşimli yabancı cisimleri saptama başarısının yüksek olması önemli avantajlarıdır [8]. Orofaringeal ve gastrointestinal pasaj içindeki yabancı cisimlerde floroskopi de bazı durumlarda tercih edilebilir. Özellikle metal gibi radyopak yabancı cisimlerde direkt radyolojik grafiler ve BT de tanıya yardımcıdır. Olgumuzda medulla spinalis, beyin sapı, karotis arter, juguler ven, vertebral arter gibi kritik nörovasküler yapılarda hasar olabileceği düşünülerek BT istendi, Radyoloji ve Beyin Cerrahisi görüşleri alındıktan sonra vakanın izole bir faringeal travma olduğu görüşüyle vaka yönetildi. Orofarenksin parafaringeal boşluğa, internal karotid artere ve internal juguler vene yakınlığı nedeniyle bu bölgedeki yaralanmalar farenksin posterolateral duvarları dikkatlice incelenerek uygun şekilde ele alınmalıdır. Bu vasküler yapılarda hasar olabileceği düşünülüyorsa tanıyı kesinleştirmek için hasta BT anjiyografi ile değerlendirilmelidir [9]. Plastik gibi radyolusen yabancı cisimlerin görüntülenmesinde ultrasonografi (USG) de tanıya yardımcı bir görüntüleme yöntemidir. Ayrıca faringeal bölgede derin kas dokusuna penetre olmuş, balık kılıcı gibi yabancı cisimlerde intraoperatif USG kullanımı ile ilgili vakalar da bildirilmiştir [10, 11].

Vakamızda olduğu gibi rijit metal yabancı cisimlerde ve keskin inorganik yabancı cisimlerde ağız içi ve faringeal bölgelerde laserasyon ve perforasyon riski yüksektir [12]. Bu vakada hastamızı kısmen şanslı olarak değerlendirebiliriz. Ancak bizim vaka yönetim şeklimizin doğruluğu yanında ebeveynlerin hastayı yaralanma şiddetinin artmasına neden olmadan, doğru şekilde hastaneye ulaştırmış olması da önemlidir. Bu şekildeki vakalarda ebeveynlere veya bakım verenlere de sorumluluk düştüğü aşikardır.

Havayolunu etkileyen yabancı cisimlerde ve travmalarda standart bir cerrahi prosedür ve cerrahi anestezi her zaman mümkün olmaz. Yabancı cismin ve travmanın şekline, yaralanmanın tipine ve ciddiyetine göre karar verip vakanın yönetimini belirlemek gerekir.

Kaynaklar

1. Chauhan N, Guillemaud J, El-Hakim H. Two patterns of impalement injury to the oral cavity: Report of four cases and review of literature. *Int J Pediatr Otorhinolaryngol.* 2006;70:1479.
2. Brietzke SE, Jones DT. Pediatric oropharyngeal trauma: what is the role of CT scan? *Int J Pediatr Otorhinolaryngol.* 2005;69:669.
3. Soose RJ, Simons JP, Mandell DL. Evaluation and management of pediatric oropharyngeal trauma. *Arch Otolaryngol Head Neck Surg.* 2006;132:446.
4. Shutzman SA. Pediatric minor head trauma. *Ann Emerg Med.* 2001;37(1):65Y74.
5. Hengerer AS et al. Internal carotid artery thrombosis following soft palate injuries: a case report and review of 16 cases. *Laryngoscope.* 1984;94:1571-5.
6. Berdan EA, Sato TT. Pediatric airway and esophageal foreign bodies. *Surg Clin North Am.* 2017;97(1):85-91.
7. Smith RG. A critical discussion of the use of antiseptics in acute traumatic wounds. *Am Podiatr Med Assoc.* 2005;95(2):148Y153
8. Wong S, Brook C, Grillone G. Management of wire brush bristle ingestion: review of literature and presentation of an algorithm. *Ann Otol Rhinol Laryngol.* 2016;125(2):160-4
9. Kourelis K et al. Ultrasound-guided removal of impalpable, radiolucent, vegetative foreign bodies embedded into facial soft tissues of a toddler. *Int J Pediatr Otorhinolaryngol.* 2016;91:64-6.
10. Smith ME et al. Intraoperative ultrasound to facilitate removal of a submucosal foreign body. *J Clin Ultrasound.* 2014;42:565-8.

11. Brooks JA et al. Intraoperative Ultrasound for Localization and Removal of an Oropharyngeal Wire Grill-Brush Bristle. *Ann Otol Rhinol Laryngol.* 2019;128(7):681-4.
12. Bellocchi G et al. Foreign bodies in the pediatric age: the experience of an Italian tertiary care hospital. *Acta Biomed.* 2020;91(1-S):60-4.