

# BİR OROFASİYAL AĞRI NEDENİ: UZAMIŞ PTERİGOİD HAMULUS SENDROMU

THE CAUSE OF OROFACIAL PAIN: ELONGATED PTERYGOID  
HAMULUS SYNDROME  
Baş Boyun Cerrahisi

Başvuru: 03.01.2023  
Kabul: 13.04.2023  
Yayın: 13.04.2023

Remzi Tınazlı<sup>1</sup>, Hasan Şafakoğulları<sup>1</sup>, Pertev Gündüz<sup>1</sup>, Ferhat Erişir<sup>1</sup>

<sup>1</sup> Yakın Doğu Üniversitesi Tıp Fakültesi

## Özet

Kronik orofasiyal ağrının çok nadir nedenlerinden biri olan uzamış pterygoid hamulus sendromunun tanı ve tedavisi karmaşık ve zordur. Bu yazıda dokuz yıldır damak ve yüz ağrısı şikayeti ile başvuran 36 yaşındaki erkek hastanın tanı ve tedavisi literatür eşliğinde tartışılmıştır. Hastanın öyküsünde çeşitli merkezlerde defalarca antibiyotik ve nonsteroidal anti-inflamatuvar ilaç kullanımı, üçüncü molar diş çekimi ve septoplasti ameliyatı mevcuttu. Hasta bu tedavilerin hiçbirinden fayda görmemişti. Klinik muayenesinde sol ve sağ yumuşak damakta iki taraflı çıkıntılar gözlenip palpe edildi. BT taraması ile uzamış pterigoid hamulus radyolojik olarak doğrulandı ve cerrahi tedavisi yapıldı. Cerrahi tedaviden sonra hastanın semptomları hemen düzelmeye başladı. Altı aylık takibin sonunda hastada herhangi bir semptom nüksü görülmedi. Klinik semptomların nonspesifik olması ve birçok farklı bölümü ilgilendirmesi nedeniyle orofasiyal ağrı tanı ve tedavisi ile uğraşan her hekimin bu tip hastaları çok yönlü bir yaklaşımla araştırması etkili olacaktır. Teşhis edilmemiş orofasiyal ağrısı olan hastalarda ağrının nedeni araştırılırken uzamış pterygoid hamulus sendromu akılda tutulmalıdır.

**Anahtar kelimeler:** Orofasiyal ağrı, Pterigoid hamulus Yumuşak damak

## Abstract

The diagnosis and treatment of prolonged pterygoid hamulus syndrome, one of the infrequent causes of chronic orofacial pain, is complex and challenging. This article discusses the diagnosis and treatment of a 36-year-old male patient who applied with complaints of the palate and facial pain for nine years in light of the literature. The patient's history included antibiotic and nonsteroidal anti-inflammatory drug use in various centers, third molar tooth extraction, and septoplasty surgery. The patient did not benefit from any of these treatments. In his clinical examination, bilateral protrusions on the left and right soft palate were observed and palpated. Pterygoid hamulus is radiologically confirmed with a CT scan and surgical treatment is done. After the surgical treatment, the patient's symptoms started to improve immediately. At the end of the six-month follow-up, no recurrence of symptoms was observed in the patient. Since clinical symptoms are nonspecific and concern many different departments, it will be effective for every physician dealing with diagnosing and treating orofacial pain to research diseases with a multi-faceted approach. In patients with undiagnosed orofacial pain, prolonged pterygoid hamulus syndrome should be kept in mind when investigating the cause of the pain.

**Keywords:** Orofacial pain, Pterygoid hamulus Soft palate

## Giriş

Uzamış pterygoid hamulus sendromu (PHS), kronik orofasiyal ağrıya neden olabilen çok nadir ortaya çıkan bir durumdur. Ağrı temporal bölgeye, orofarenkse veya yumuşak damağa yayılabilir ve intiharı düşündürecek kadar can sıkıcı olabilir [1]. Ağrı bölgenin karmaşık anatomik yapısı ve zengin vasküler ağ arasında dolaşan nörojenik, miyojenik ve psikojenik nedenlerin bir karışımı sonucunda oluştuğu için net teşhis koymada güçlükler yaratır [2].

Kronik orofasiyal ağrısı olan kişilerin, çoğu zaman doğrudan klinik taniya götürecek kesin semptomları

olmayabilir. Bu yüzden bu hastaların hikayelerinde çok sayıda doktor muayenesi, aşırı miktarda ilaç kullanımı ve yaşam kalitelerinde ciddi azalmalar vardır [3].

Uzamış pterygoid hamulus sendromu tanısı esasen benzer klinik bulgular oluşturan, trigeminal nevraljiyi tetikleyen gömülü üçüncü molar diş, stilohyoid ligament kireçlenmesi, tükürük bezi tümörleri, kistler ve orta kulak iltihabı gibi diğer hastalıkları dışlamaya dayanır [4].

Her ne kadar spesifik olmasa da rahatsız eden tarafın karşı tarafa göre daha eritemli olduğu damak ağrısı, damak mukozasının hamulus üzerinde sertleşip şişmesi veya genişlemesi, kızarıklığı, hamular bölgede keskin lokalize ağrı, kulak ağrısı, yutma güçlüğü ve ağrılı yutma PHS'nun sık görülen klinik özelliklerdir [5].

Bu klinik özelliklerin yanı sıra lateral sefalometrik, submentovertikal gibi konvansiyonel radyografik görüntülemeler ile aksiyel ve koronal düzlemlerde bilgisayarlı tomografi taramasını içeren ileri görüntüleme ile üç boyutlu görüntüler kullanılabilir [5].

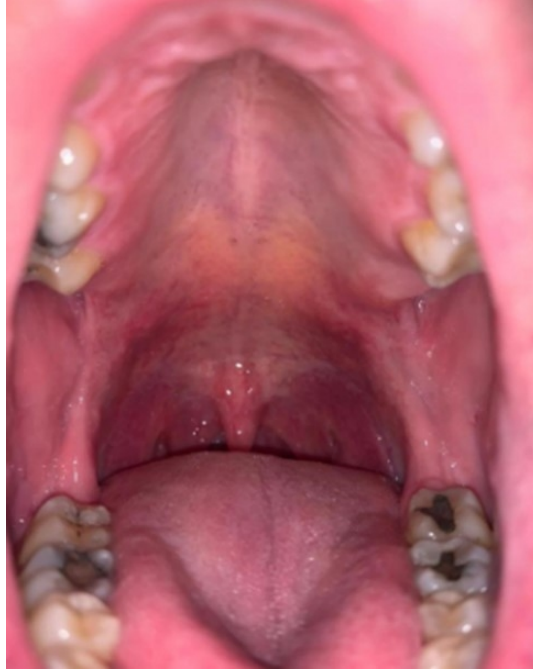Ağrıya yönelik tedavi öncelikle konsevatif gerekirse cerrahi olmalıdır [1].

Bu yazının amacı, konservatif tedavinin başarısızlığını takiben bilateral uzamış pterygoid hamulusun cerrahi olarak kesilmesiyle yönetilen bir PHS'u vakasını literatür eşliğinde tartışmaktır.

## Olgu Sunumu

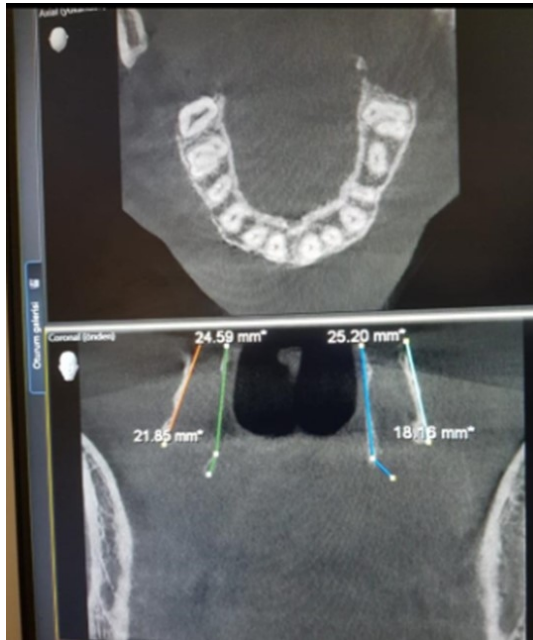
36 yaşında erkek hasta dokuz yıldır devam eden damak ve yüz ağrısı şikayeti ile kliniğimize başvurdu. Hikayesinde çeşitli merkezlerde birçok kez antibiyotik ve nonsteroid antienfamatuar ilaçlar kullandığını ancak fayda görmediğini belirtti. Bir merkezde kronik orofasiyal ağrı tedavisi için septoplasti ameliyatı geçirdiğini bir başka merkezde ise ağrının diş kaynaklı olduğu düşünülerek 20'lik dişlerinin çekildiğini belirtti. Ancak tüm bu tedavilerin hiçbirinden fayda görmeyince psikolojik olarak da sıkıntılar yaşamaya başladı ve gelecek kaygıları duymaya başladı. Çektiği acılara dayanamayıp defalarca intihar etmeyi düşündüğünü de belirten hasta teşhis ve tedavi için kliniğimize yatırıldı.

Kliniğimizde yapılan oral muayene sırasında maksiller tüberositinin medialinde ve posteriorunda, yumuşak damakta simetrik olarak sol ve sağ lateralde travma veya yaralanma hikayesi olmadan bilateral çıkıntı palpe edildi. Üstteki palatal mukoza normal şekle ve renge sahipti (Şekil1).



**Şekil 1** : Preoperatif intraoral görünüm

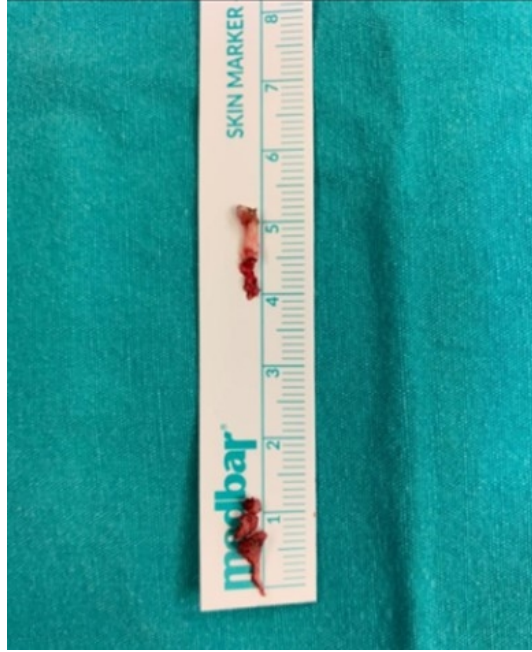
Doğrulama amaçlı hastaya bilgisayarlı tomografi çekildi. Sağ pterigoid hamulus 24.59 mm, sol 25.20 mm olarak ölçüldü (Şekil2).



**Şekil 2** : Uzamış pterygoid hamulusu gösteren bilgisayarlı tomografi taramaları

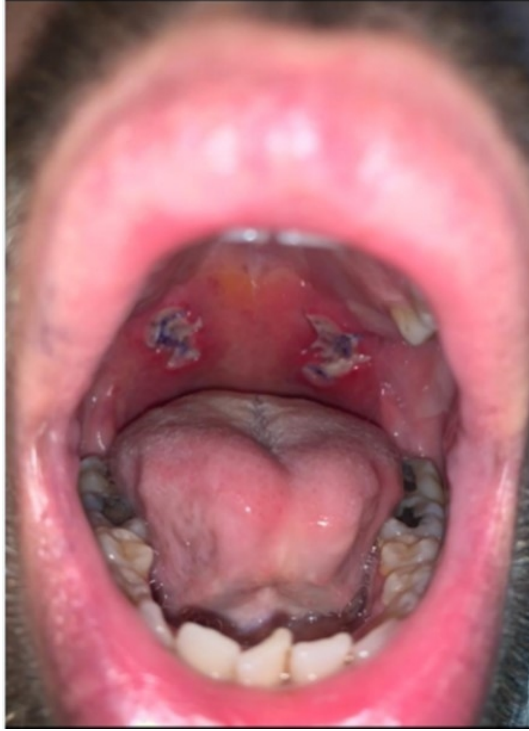Hamulus uzama bölgesine lokal anestezi ve kortikosteroid karışım enjeksiyonu yapıldı ancak hasta semptomlarında

rahatlama olmadığını belirtti. Hastaya genel anestezi altında operasyon planlandı. Transoral yaklaşımla otomatik ekartörler kullanılarak yeterli görüş alanı sağlandı. Yumuşak damakta çıkıntuların palpe edildiği lokasyonlarda mukozaya lokal infiltrasyon anestezi yapıldıktan sonra küçük bir insizyon yapıldı ve küt diseksiyonla pterigoid hamulus'a ulaşıldı. Bilateral olarak yaklaşık 1.2 cm lik kemik fazlalığı çıkartıldı (Şekil 3).



Şekil 3 : Bilateral çıkarılan hamulus kemikçikleri

Hasta takip edilmek üzere ameliyatın ertesi günü taburcu edildi. Ameliyatın hemen sonrasında bile ağrılarının azaldığını söyleyen hasta ilk bir ay haftada bir, daha sonra ayda bir takip edildi (Şekil 4). 6 aydır takipte olan hastanın ağrılarının geçtiği ve sağlığına kavuştuğu görüldü.



Şekil 4 : Post-op 2. gün

## Tartışma

PHS ilk olarak 1987'de Hjorting-Hansen tarafından bildirilmiş, yumuşak damakta lokalize, velar fonksiyonla şiddetlenen, farinks ve kulağa yayılan orofaringeal ağrı ile karakterize bir durum olarak tanımlanmıştır [6]. PHS tanısı koymak oldukça zordur çünkü kronik orofasiyal ağrı, bölgenin karmaşık anatomik yapısı ve zengin vasküler ağı arasında dolaşan nörojenik, miyojenik ve psikojenik etkenlerin bir karışımı sonucunda oluşur [2]. Genellikle hastaların klinik seyrinde yaşam kalitesini azaltan birçok farklı doktor ziyareti, çok sayıda değişik medikal ilaç kullanımı ve çeşitli cerrahi müdahaleler vardır [3]. Etiyolojisinin bilinmemesi, muayenede belirsiz ve çelişkili semptomlar olması nedeniye, tanıya ayırıcı tanıları ekarte ederek ulaşılmaması istisna olmayan çıkmış kural olmuştur. Bu da tanıda yıllar süren bir gecikmeye neden olmaktadır [5].

Bu olgu sunumunda, dokuz yıldır birçok merkezde medikal tedaviler almış, ayrıca iki ayrı merkezde septoplasti ve diş çekimi yapılmış ancak bir sonuç alamamış bir hasta sunuldu. Muayene bulgusu olarak çıkıntıların gözlenmesi ve radyolojik olarak doğrulanması ile PHS düşünülmüştür. Ek olarak ayırıcı tanıların muayene ve radyolojik olarak ekarte edilmesinden sonra lokal anestezi ile kortikosteroid karışımı enjeksiyon ikişer cc olacak şekilde bölgeye enjekte edilmiş ancak hastada bir rahatlama görülmemiştir.

Ayırıcı tanıda uzamış stiloid çıkıntıları (Eagle sendromu), TMD, bölgeye ait tümörler kistler, yabancı cisim varlığı, glossofarengal nevralsi, trigeminal nevralsiyi tetikleyen gömülü üçüncü molar diş ve orta kulak enfeksiyonu düşünülmeli ve bu hasarlıklar tek tek dışlanmalıdır [4]. Steroid olmayan antiinflamatuvar ilaçlara karşı duyarlılık ve uzun bir semptom öyküsü, nevralsileri ekarte etmemize yardımcı olurken, ekstra oral kas tutulumu veya TME bulgularının olmaması TME bozukluklarını ekarte ettirir [7]. Sugandha Arya orofasiyal ağrı tanısındaki zorluklar adlı makalesinde, hamular ağrısı trigeminal nevralsi gibi olası nedenlerden ayırt etmek için lokal anestezi infiltrasyonunun mükemmel bir tanısal araç olduğunu belirtmiştir [8]. Ancak, hassas eritematöz kemik çıkıntı varsa, lokal anestezi infiltrasyonu ihtiyacı ortadan kalkabilir. Ayrıca, daha önceden var olan, asemptomatik kabarık bir yumuşak doku alanı, tanı için yeterli değildir [9].

Hamulusun konumu, uzunluđu ve medio-lateral eğimi, tensor veli palatini, palatofaringeus ve faringeal konstriktörler gibi birçok kasın normal işlevini etkileyebilir [10]. Uzamış PHS'nda ağrının nedeninin, uzun pterygoid hamulusun komşu dokulara mekanik stimulyasyon yapması ve tensör veli palatini kasının düzgün işleyişinin bozulması olduđu düşünölmektedir. Tensor veli palatini kasının işleyişinin bozulması, yumuşak damakta gerginlik yaratarak konuşma, yutma, çiğneme, solunum, esneme ve hapşırma sırasında östaki borusunun açılmasına yardımcı olur. Bu nedenle, PHS ağrısı kulak ağrısı, otik dolgunluk, odinofaji, disfaji, gustatif hiperestezi, yumuşak damakta ağrı, çene ağrısı, dizesteziler ve hatta baş ağrılarına neden olabilir [11]. Aynı zamanda uzun pterygoid hamulus, nevrâlji benzeri semptomları taklit edebilen küçük ve büyük palatin sinire, glossofaringeal ve fasiyal sinire de mekanik stimulyasyon yapabilir [5].

BT gibi gelişmiş görüntöleme modalitelerinin mevcudiyeti nedeniyle, uzunluk ve eğim ölçümleri mümkün hale gelmiştir. Bu sadece tanıya yardımcı olmakla kalmaz, aynı zamanda tedavide de büyük yarar sağlar. Anatomik olarak pterygoid hamulus, taban, korpus, sulkus ve kaput içeren bir kemiktir. Ortalama ölçümlerde uzunluk 4.9-7.2 mm, sagittal genişlik 1.4 mm ve enine genişlik 2.3 mm'dir. Pterygoid hamulus'un (PH) ortalama eğimi sagittal düzlemde 75° ve ön düzlemde 58°'dir [12]. Hamulus içindeki kas, ana gövdeyi medio dorsal yönde daha büyük bir yüke maruz bırakırken, hamulusun başı lateral ve kaudal olarak serbestçe çekilebilir [2]. Hamulusun aşırı uzunluđu tek etiyolojik faktör değildir, Charbeneau ve Blanton'a göre bu hasalığın etyolojisinde medial pterygoid plaka ve dolayısıyla hamular proçesinin damađa göre normalden daha aşağı yerleşmiş olması, yumuşak damak mukozasının daha ince olması gibi başka ilişkiler de mevcut olabilir [13].

Tedavi tıbbi, minimal invaziv veya cerrahi invaziv olabilir. Geleneksel minimal invaziv tedavi için, iltihabı hafifletmek için deksametazon infiltrasyonu tavsiye edilmiştir. Ayrıca ibuprofen gibi antiinflamatuvar ilaçlar verilmelidir. Hastalar düzenli olarak yeniden değerlendirilmeli, semptomlarda düzelme varsa, enjeksiyonlar tekrarlanmalı ve düzenli takiplerle antiinflamatuvar ilaçlar uzatılmalı ve sürdürölmelidir. Konservatif tedavi başarısız olursa veya PH uzunluđu normal tanımlanmış sınırların üzerindeyse, cerrahi tedavi düşünölmelidir. Aynı zamanda osteofitler, belirgin hamular çıkıntı veya bursa fibrozisi varsa cerrahi tedavi uygulanmalıdır.

Bizim hastamızda BT de sağ hamulus 24.59 mm, sol hamulus ise 25.20 mm olarak ölçöldü. Bu bulgular uzamış hamulusun komşu dokularda mekanik irritasyon nedeni ile ağrı oluşturduđunu düşöndürdü. Bu yüzden cerrahi olarak kısaltılmasının hastanın semptomlarını azaltacağı varsayıldı ve bilateral hamular çıkıntılar eksize edildi. Hastanın semptomlarının hemen düzelmeye başlaması ve altı aylık takip sonucunda nüks olmaması teşhisimizi doğrulamıştır.

## Teşekkür

Hastanın teşhis ve tedavisi sırasında emeđi geçen tüm Yakın Dođu Üniversitesi KBB servisi çalışanlarına teşekkür ederiz.

## Kaynaklar

1. Elmonofy O, Elminshawi A, Mubarak F. Pterygoid hamulus elongation syndrome. International Journal of Surgery Case Reports. 78 (2021) 81–84.
2. Firdouse A, Firdouse N, Ghousia S. An unusual clinical vignette of oro-pharyngeal discomfort: Pterygoid Hamulus syndrome. Medicine and Pharmacy Reports Vol. 93 / No. 3 / 2020: 306 – 309.
3. Sameep SS, et al. Pterygoid Hamular Bursitis: A Possible Link to Craniofacial Pain. Hindawi Case Reports in Surgery. Volume 2018, Article ID 5108920, 5 pages.
4. Scully C, et al. Pocketbook of Oral Disease-E-Book, Elsevier Health Sciences, 2012.
5. Kende P, et al. The pterygoid hamulus syndrome – An important differential in orofacial pain. Contemp

- Clin Dent 2019;10:571-6.
6. Galvez P, et al. Ptergoid hamulus syndrom: a case report. J Oral Med Oral Surg 2020;2:42.
  7. Dupont JS Jr, Brown CE. Comorbidity of pterygoid hamulararea pain and TMD. Cranio 2007;25:172-6.
  8. Arya S, et al. Hamular bursitis: difficult to diagnose inorofacial pain, Pak. Oral Dent. J. 35 (2015).
  9. Chaitow L. Cranial Manipulation: Theory and Practice: Osseous and Soft Tissue Approaches, Elsevier Health Sciences, 2005.
  10. Bandini M, et al. A rare cause of oral pain: The pterygoid hamulus syndrome. Rev Stomatol Chir Maxillofac Chir Orale 2015;116:380-3.
  11. Cho JY, et all. Pterygoid hamulus bursitis as a cause of craniofacial pain: a case report. J Korean Assoc Oral Maxillofac Surg. 2013;39:134–138.
  12. Sasaki T, Imai Y, Fujibayashi T. A case of elongated pterygoid hamulus syndrome. Oral Dis. 2001;7:131-133.
  13. Charbeneau TD, Blanton PL. The pterygoid hamulus. A consideration in the diagnosis of posterior palatal lesions. Oral Surg Oral Med Oral Pathol 1981;52:574-6.

## Sunum Bilgisi

43. Türk Ulusal Kulak Burun Boğaz ve Baş Boyun Cerrahisi Kongresi, 16-20 Kasım 2022